Rythmologie

CAS CLINIQUES

Dr SCARLATTI Didier

Unité de Rythmologie

CHU Nice Hôpital Pasteur

Dr THEODORE G

Pr E.FERRARI E. / Pr GIBELIN P./Pr CAMOUS JP.

CAS CLINIQUE 1

Femme âgée de 49 ans.

Aucun ATCD

Adressée pour dyspnée d'effort

ECG à priori normal

ETT normale mais ergo et holter…

ECG de base

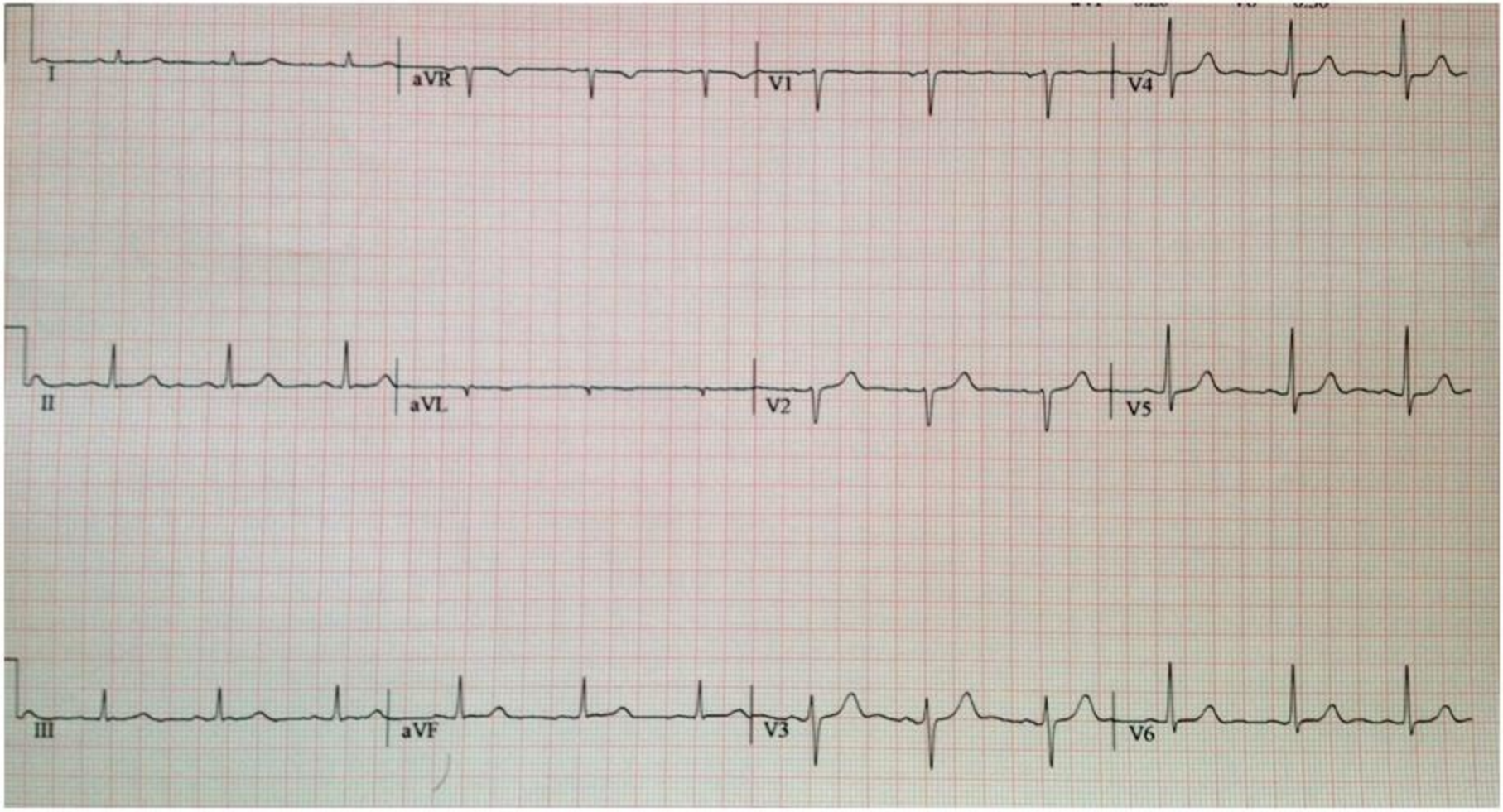

HOLTER AU REPOS

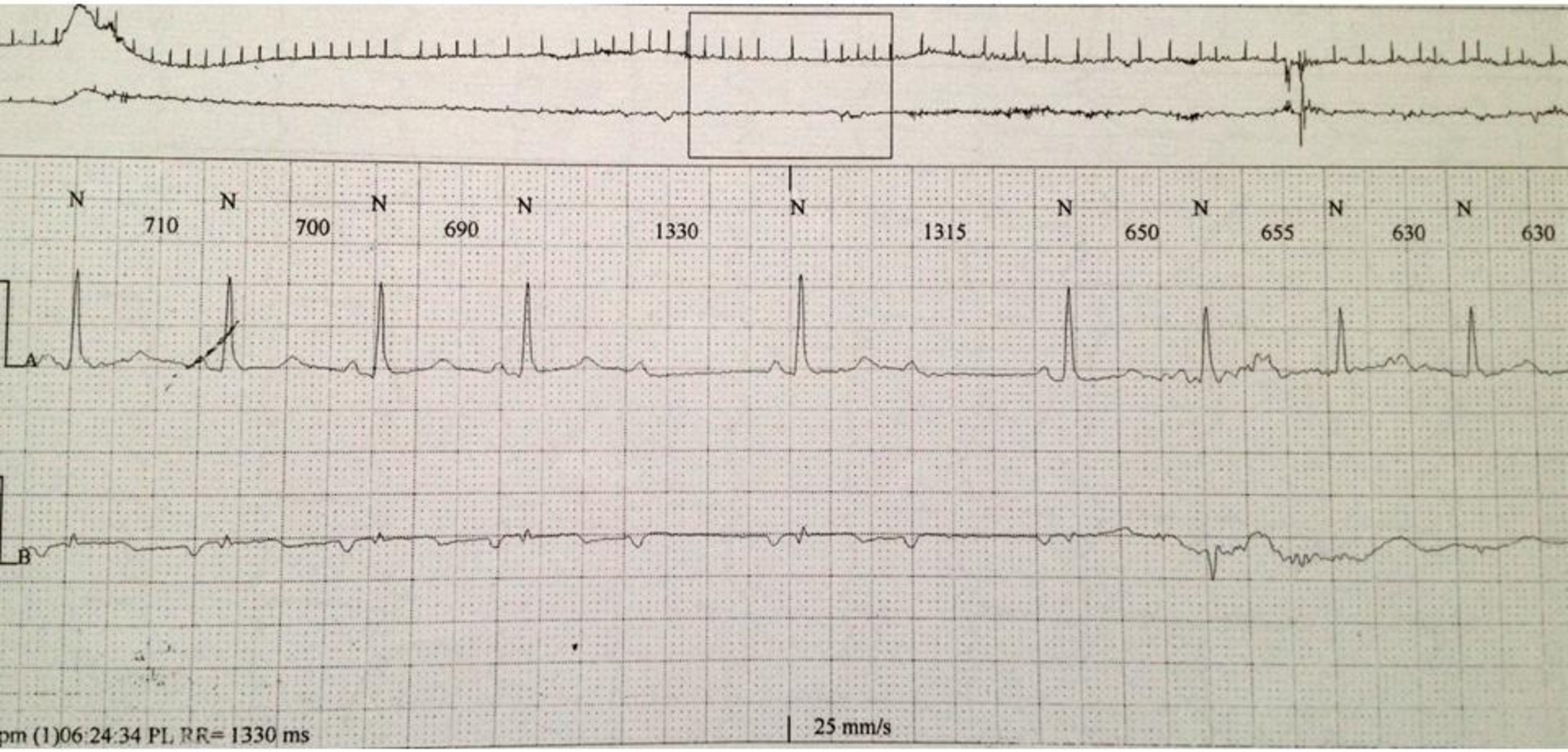

HOLTER A L'EFFORT

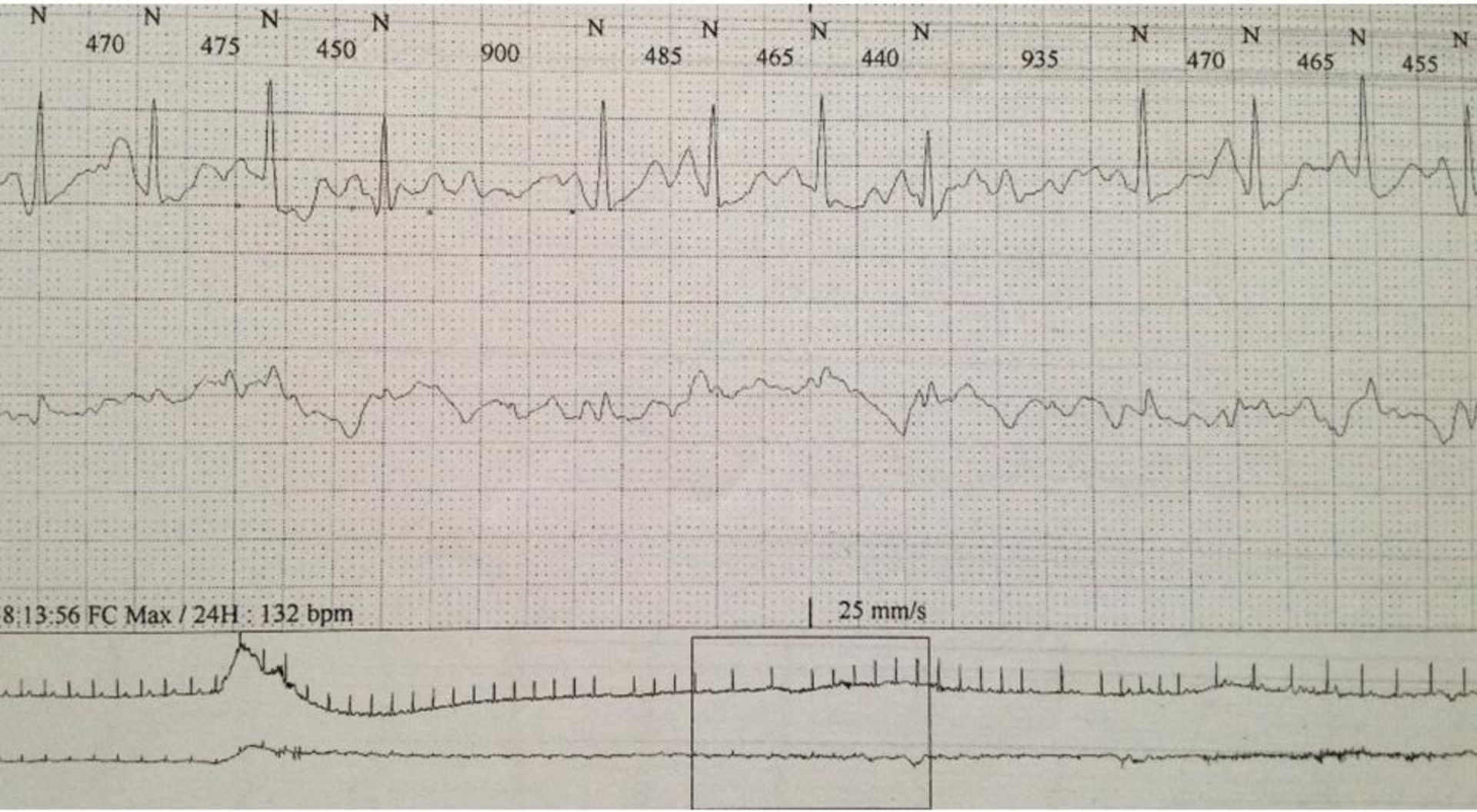

Epreuve d'effort

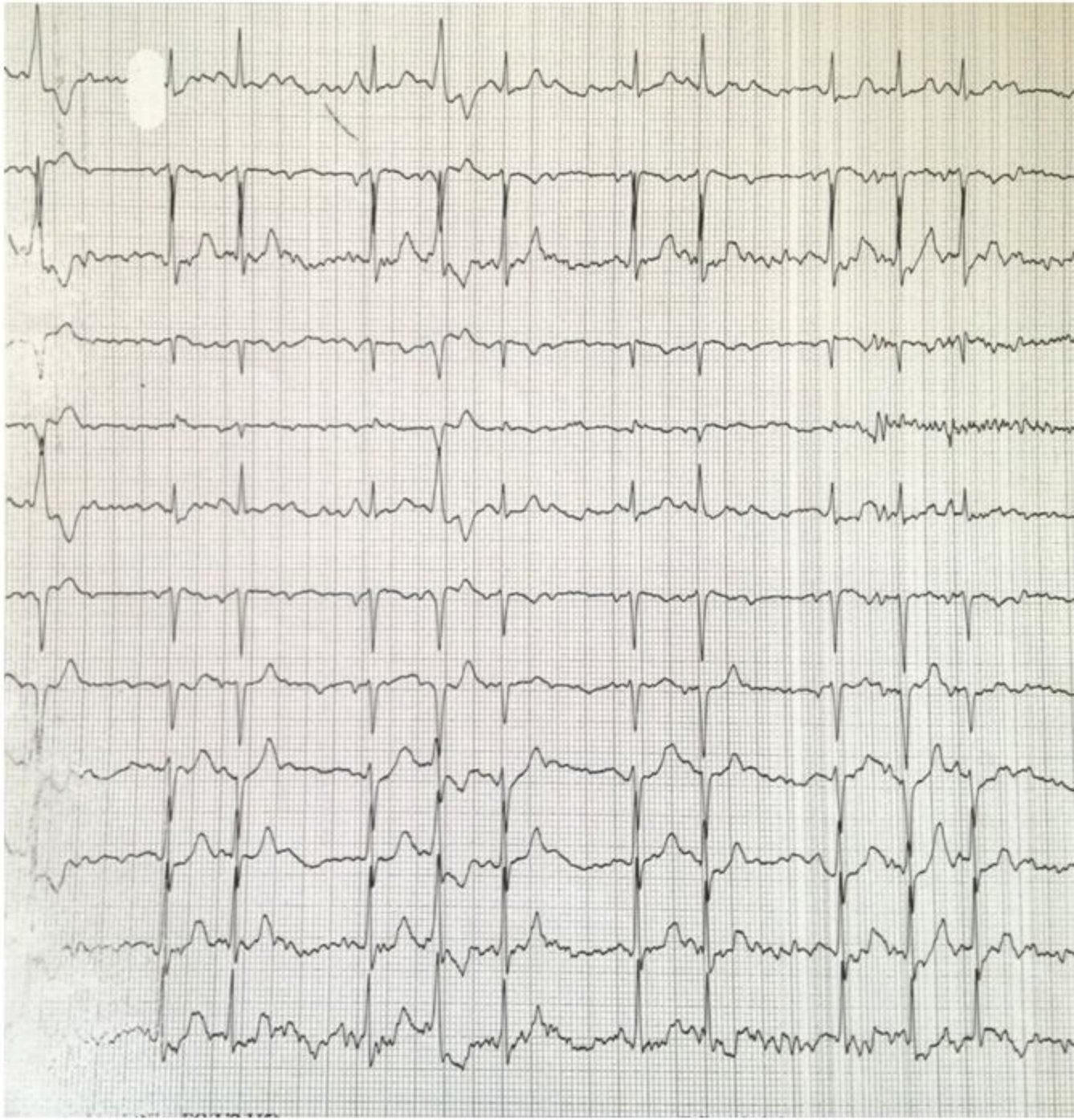

BAV 2
Mobitz 2

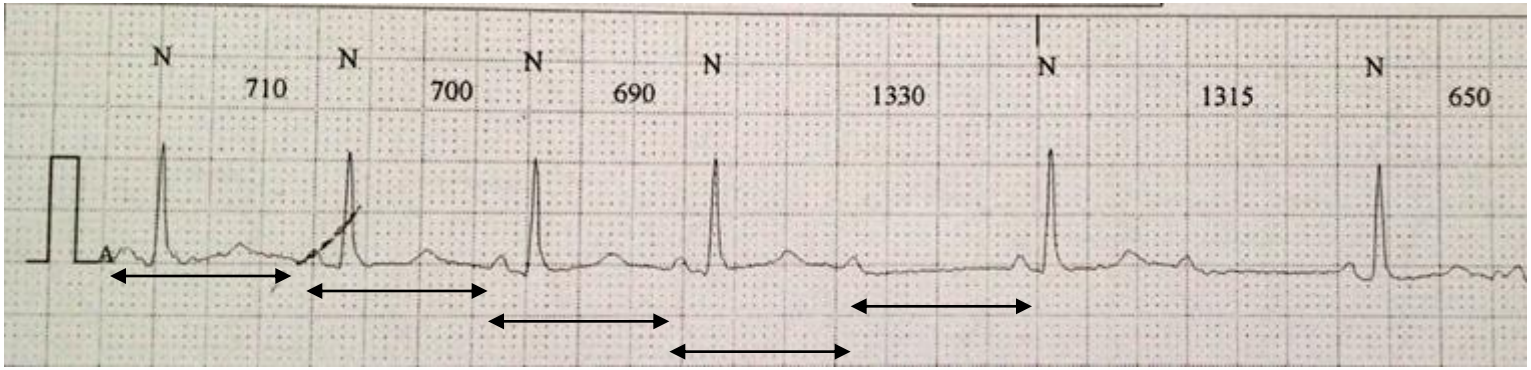

BAV
d'effort

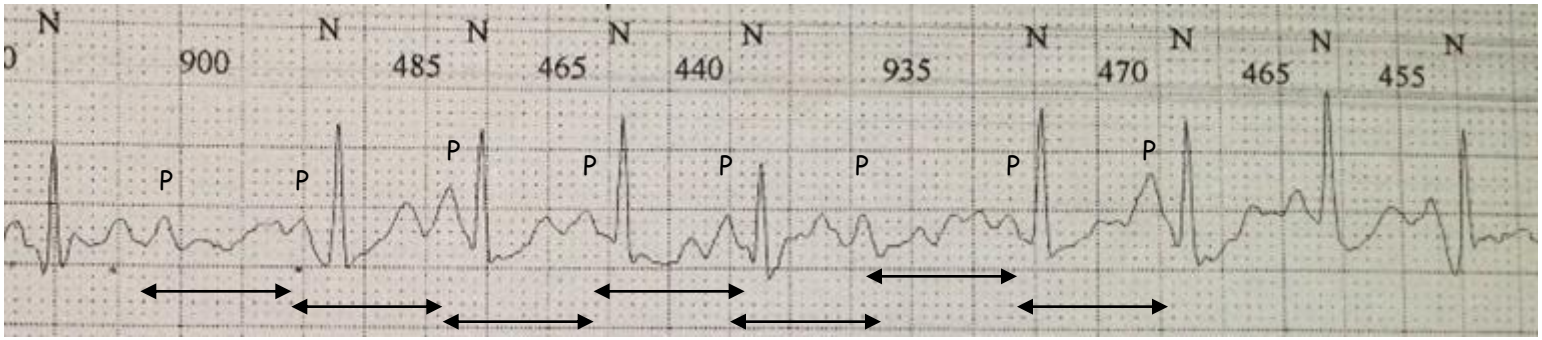

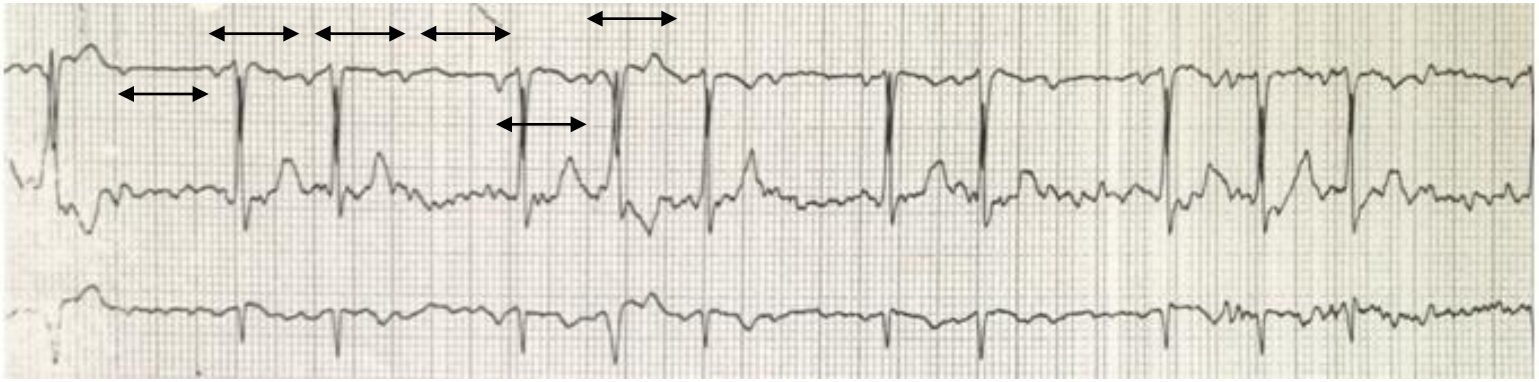

Que proposez vous chez cette patiente ?

- A Exploration du fx de His
- B: Surveillance
- C: Stimulateur cardiaque
- D: La réponse D

EXPLORATION ELECTROPHYSIOLOGIQUE

EEP : BLOC INTRA HISIEN

➔ Implantation d'un stimulateur cardiaque

CAS CLINIQUE 2

Femme âgée de 60 ans.
Perte de connaissance précédée de sueurs.
Contexte familial (décés du mari) ++

Pas d'ATCDS

Pas de traitement

ECG DANS LE SERVICE

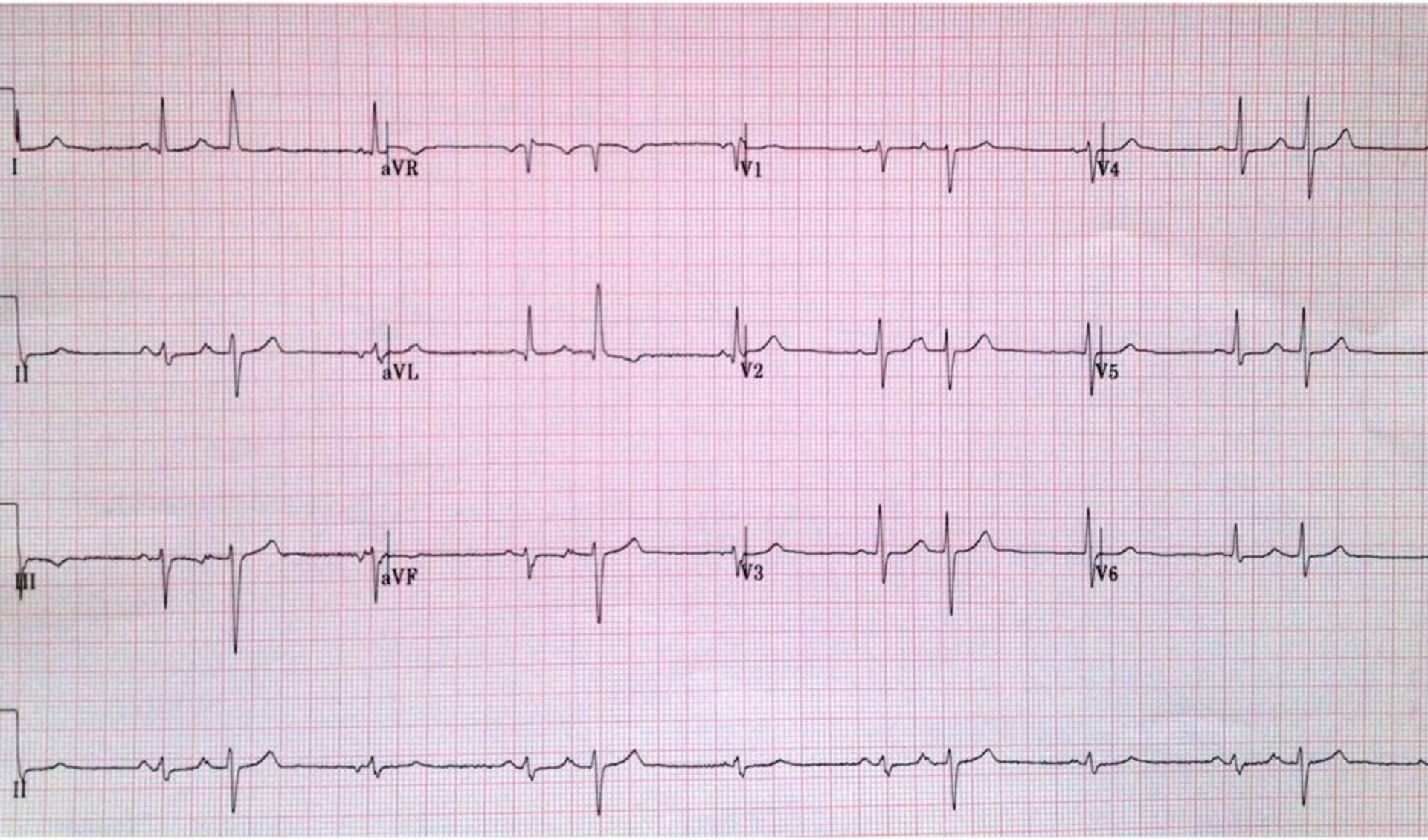

ECG DANS LE SERVICE

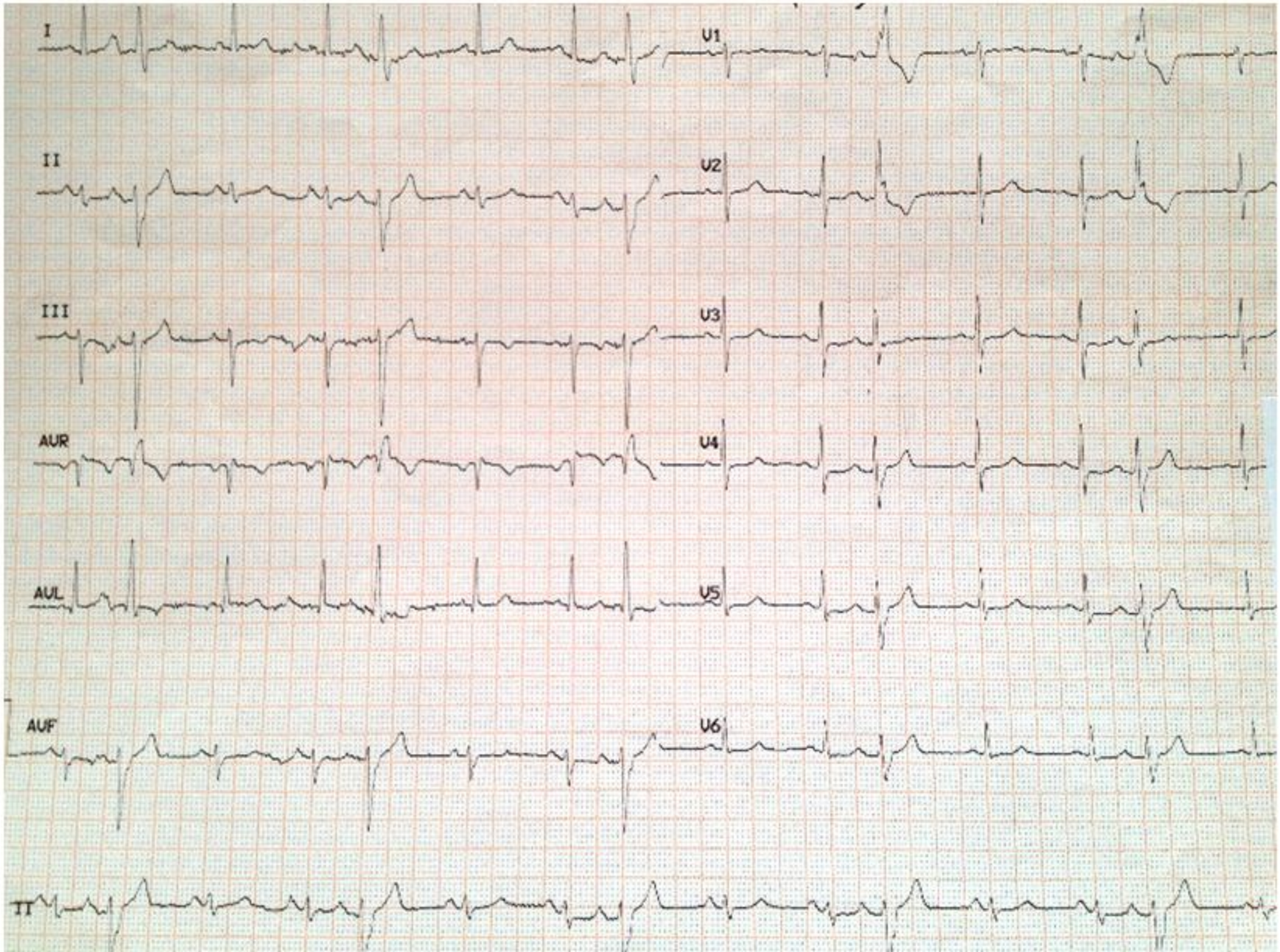

TRACE LONG

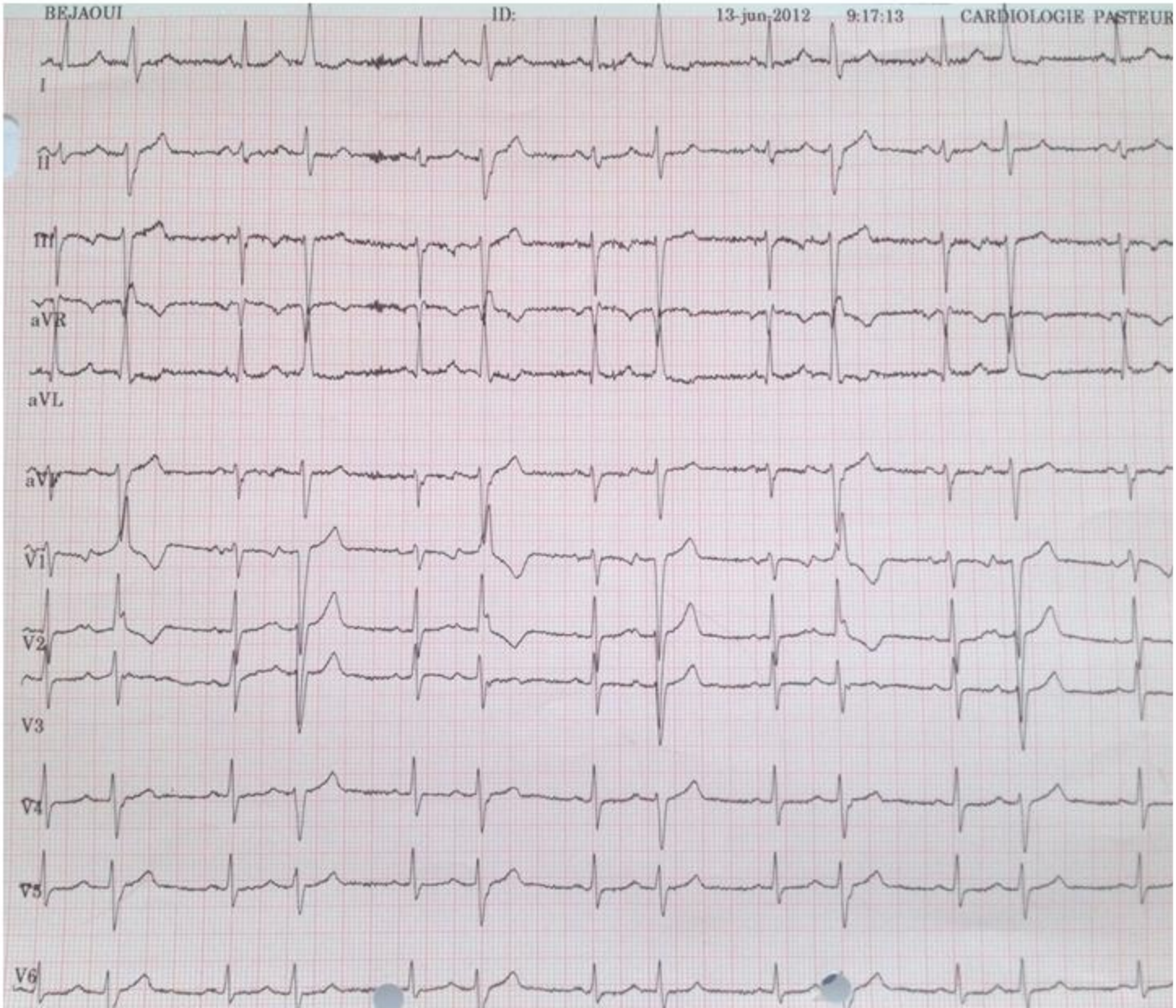
BEJAOUI
ID:
13-jun-2012
9:17:13
CARDIOLOGIE PASTEUR
I
II
III
aVR
aVL
aVF
V1
V2
V3
V4
V5
V6

A quoi correspond ces anomalies électriques ?

- A: Des ESV
- B: Un bloc alternant
- C: Des ESA avec aberration de conduction
- D: La réponse D

Bloc de branche droit

Bloc de branche gauche

Bloc de branche doit et Bloc de branche gauche

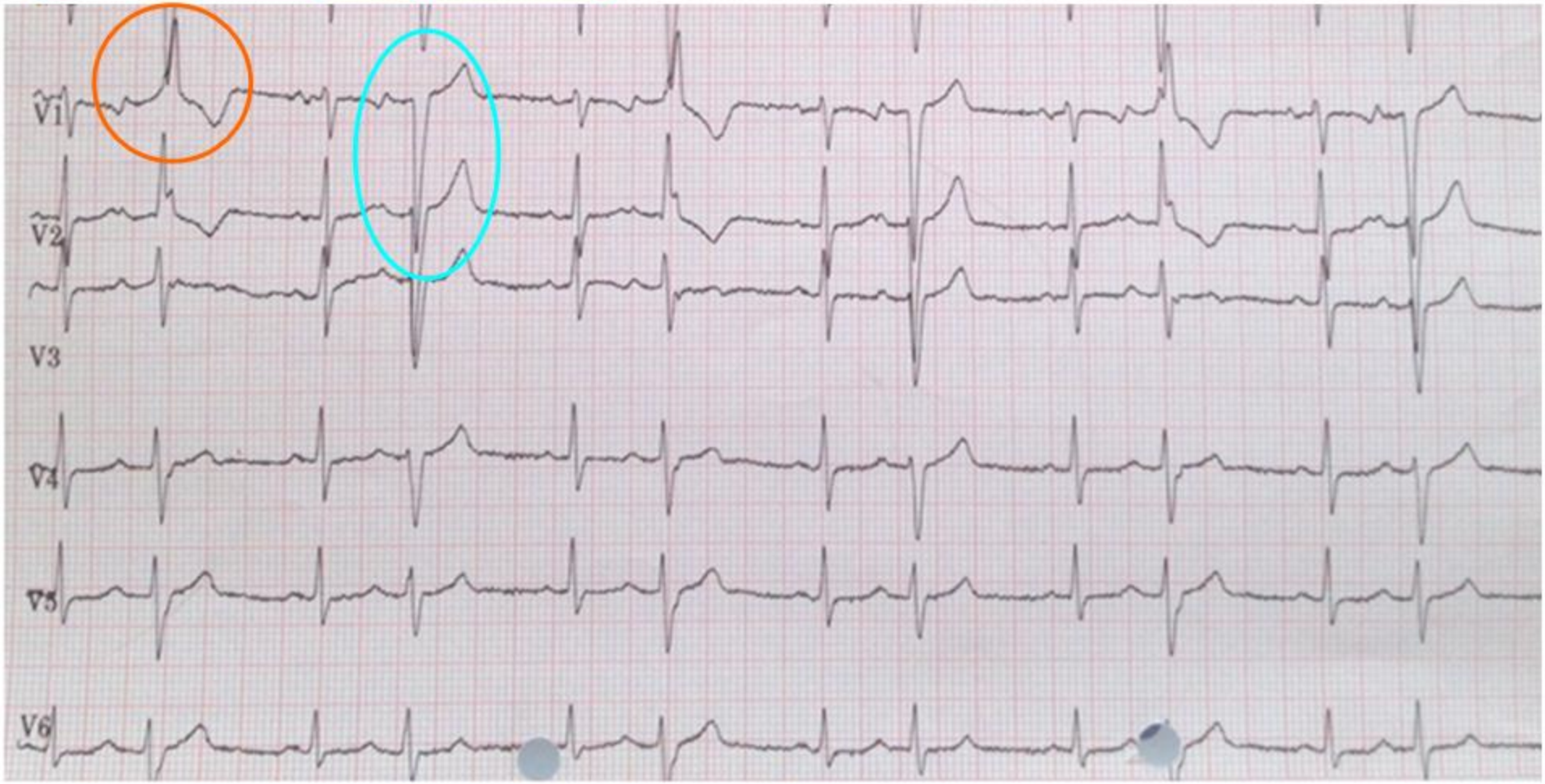

EXPLORATION ELECTROPHYSIOLOGIQUE

G de
face

entiel
ial

EEP :
NORMALE
Bloc de branche droit fonctionnel
avec HV normaux (54ms)

entiel
en

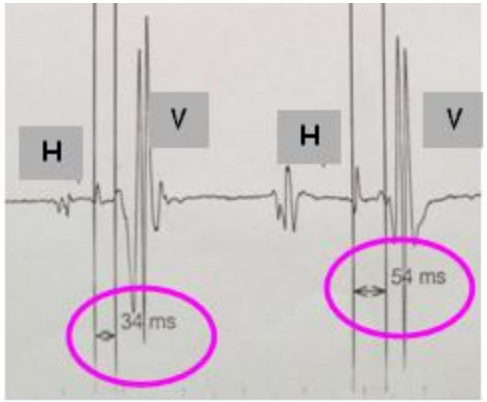

➔ Exploration rassurante : Surveillance …

CAS CLINIQUE 3

Homme âgé de 45 ans.
Pratique du football
Symptomatologie vagale
ECG systématique « ondes P bloquées diurnes »

Programmé pour exploration électrophysiologique

Pas d'ATCDS

Pas de traitement

ECG DANS LE SERVICE

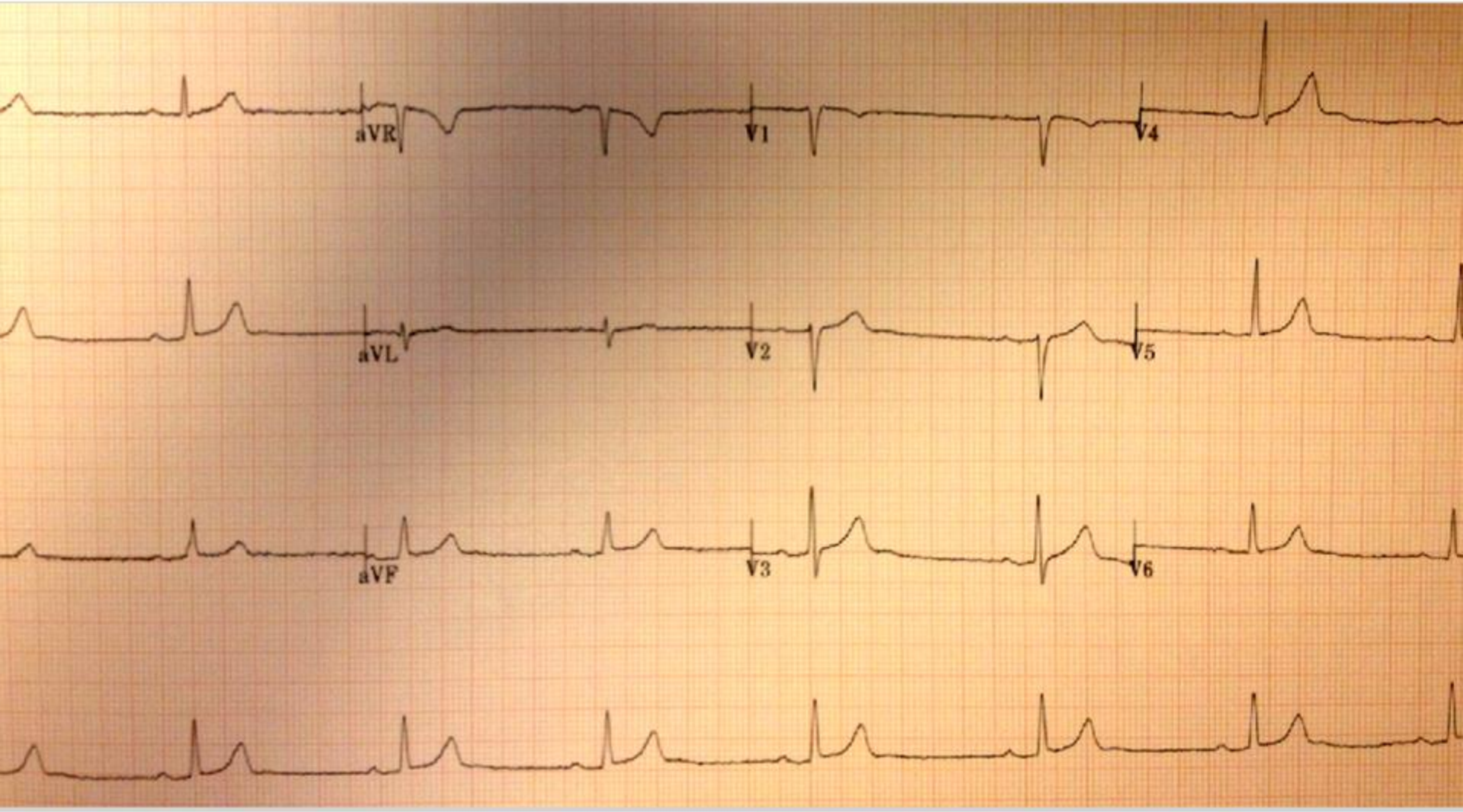

SURVEILLANCE DANS LE SERVICE

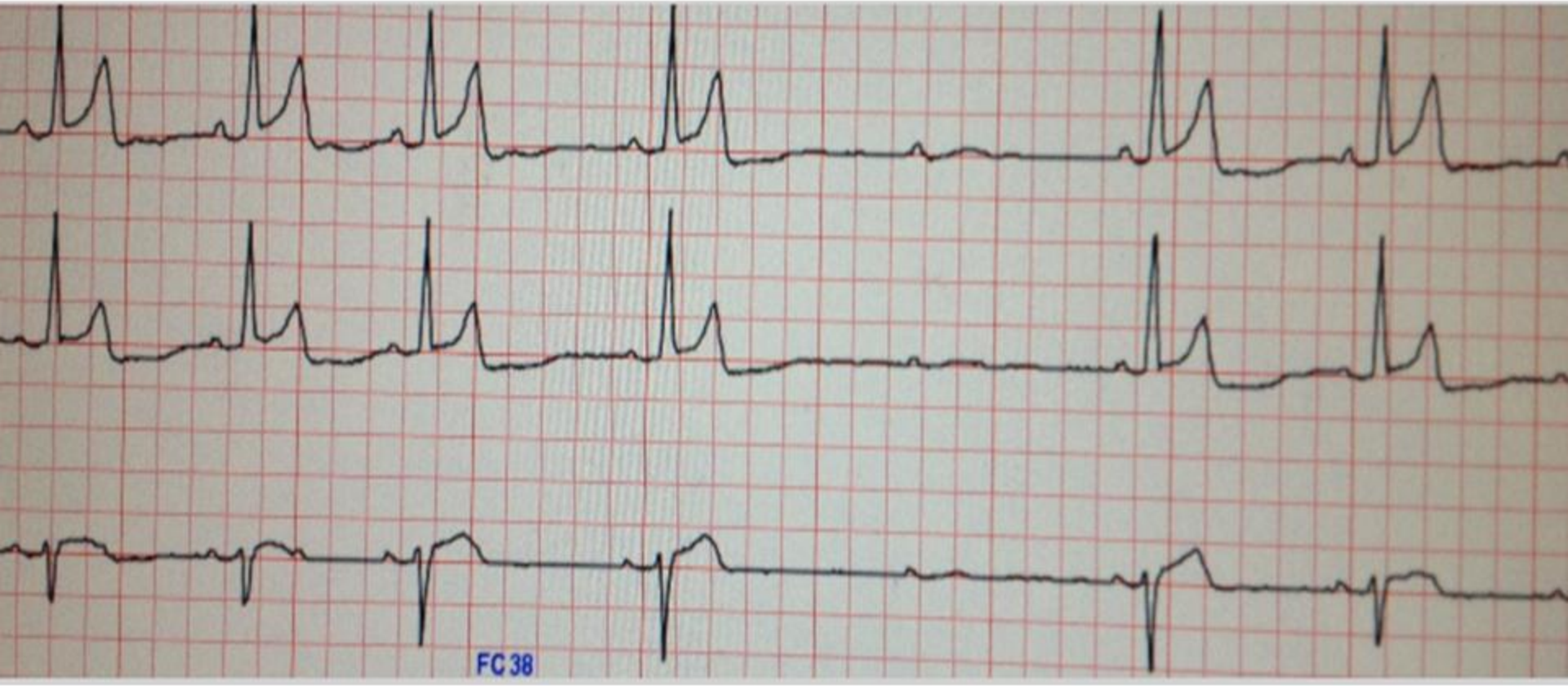

SURVEILLANCE DANS LE SERVICE

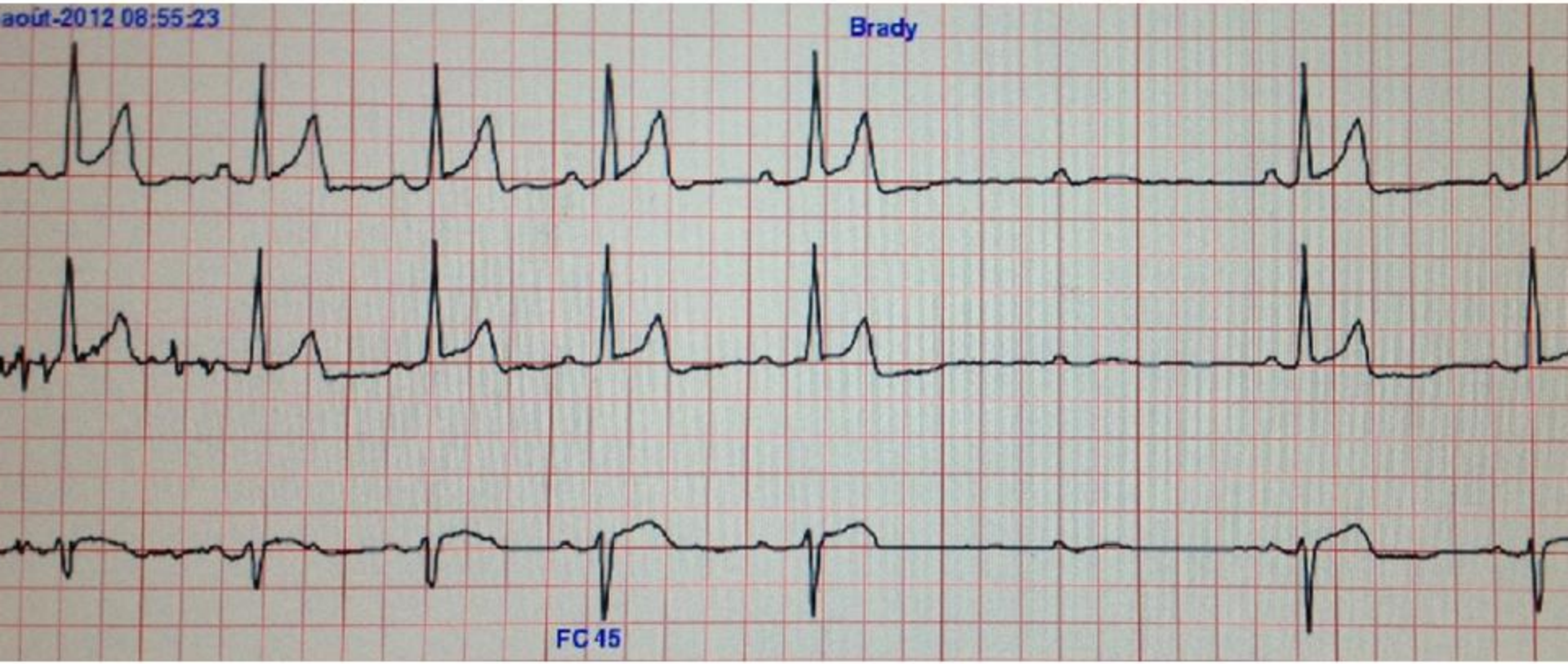

Qu'en pensez vous ?

- A: BAV 2M2 : Stimulateur
- B: ESA bloquées
- C: BAV 2M1 sur bloc vagal
- D: La réponse D

SURVEILLANCE DANS LE SERVICE

↑ **PP** malgré un PR apparemment constant

En faveur d'une origine nodale

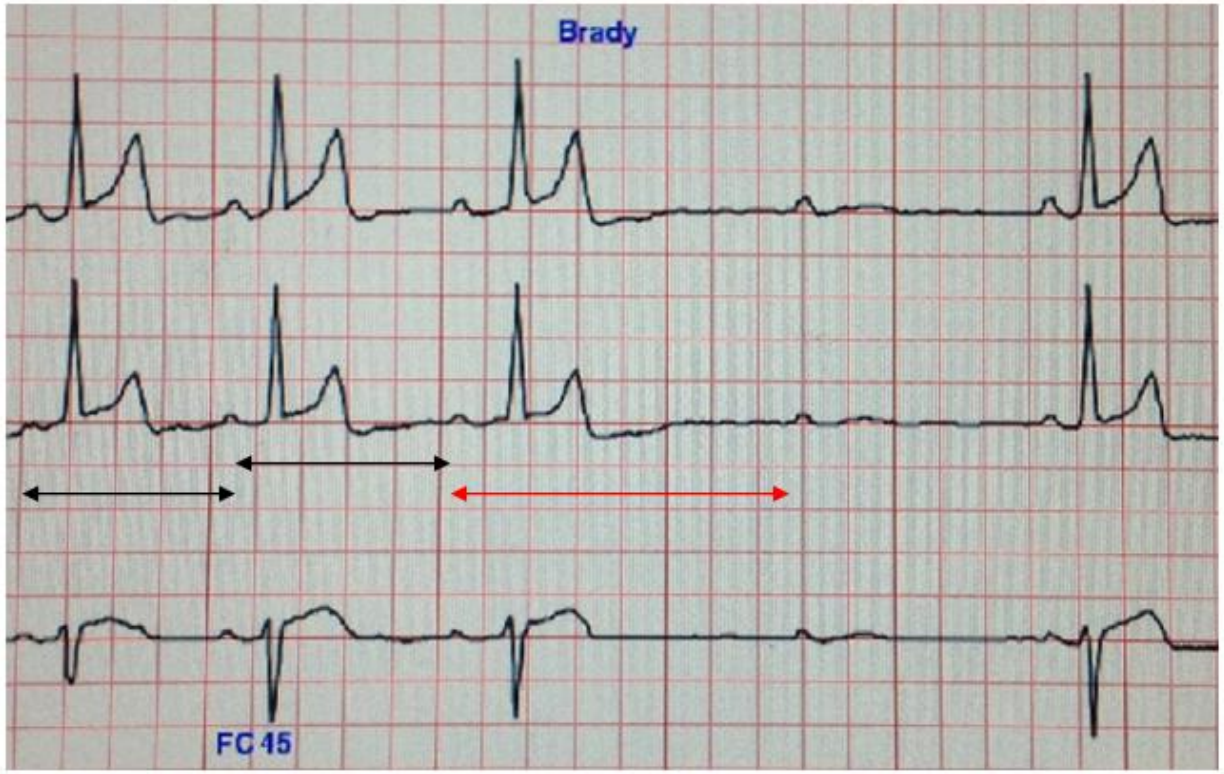

EXPLORATION ELECTROPHYSIOLOGIQUE

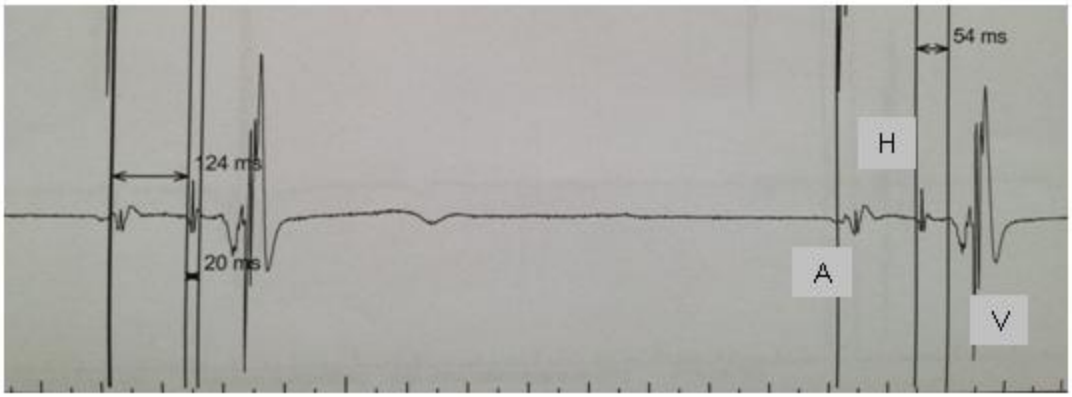

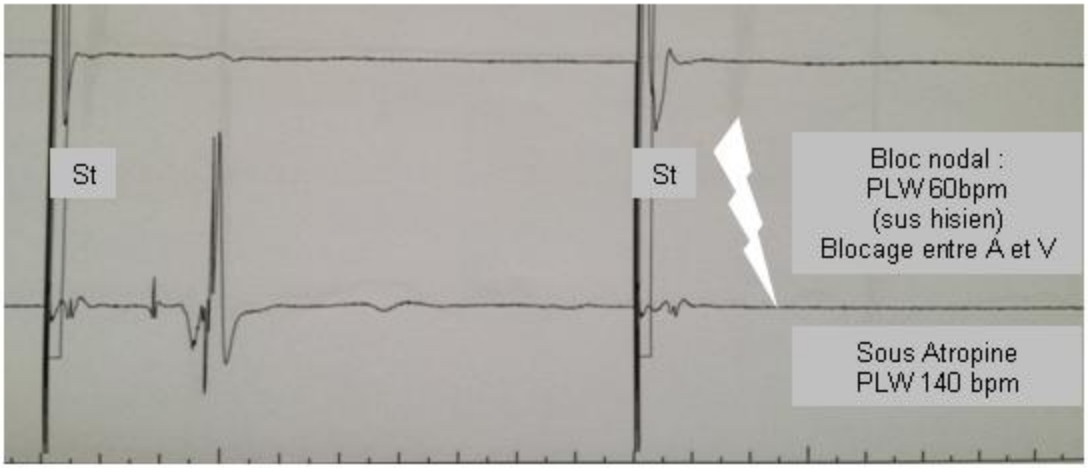

Ergométrie : normale

EEP : Bloc nodal levé par Atropine