

Cas cliniques

Coronaropathie

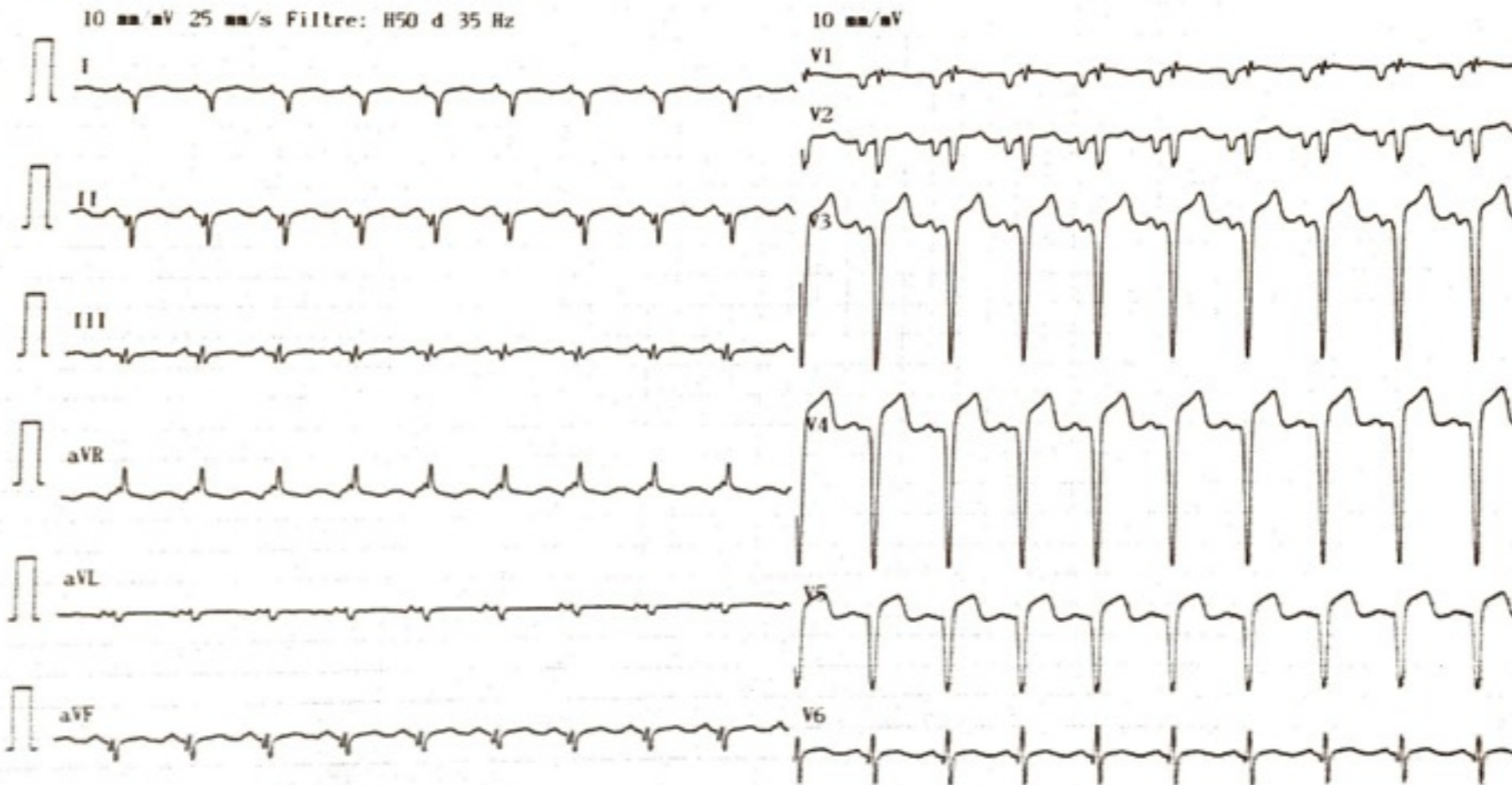
M Dew...52 ans

- Médecin .
- Dyspnée d'effort depuis 8 mois.
- OMI , crépitant des bases
- ECG :
- ETT : CMH septum 14 mm IM modérée , HTAP 60mmHg
- I Rénale Cl=38

Medicament:
Symptômes:
Historique:

Fréquence ventriculaire 116 bpm
Intervalle PR 146 ms
durée QRS 94 ms
int. QT/QTc 312/ 381 ms
axe P/QRS/T 37/ 216/ 51 °
ampl RV5/SVI 0.040/ 0.150 mV
ampl RV5-SVI 0.190 mV

Rapport non confirmé
Revu par:



13508 04-01 03-02 Service:

Exam: Arnault Tzanck

ECG

- IRM aspect d'amylose FE 25%

Coro +/- biopsie

Taille de l'image : 512 x 512

Taille de la vue : 583 x 583

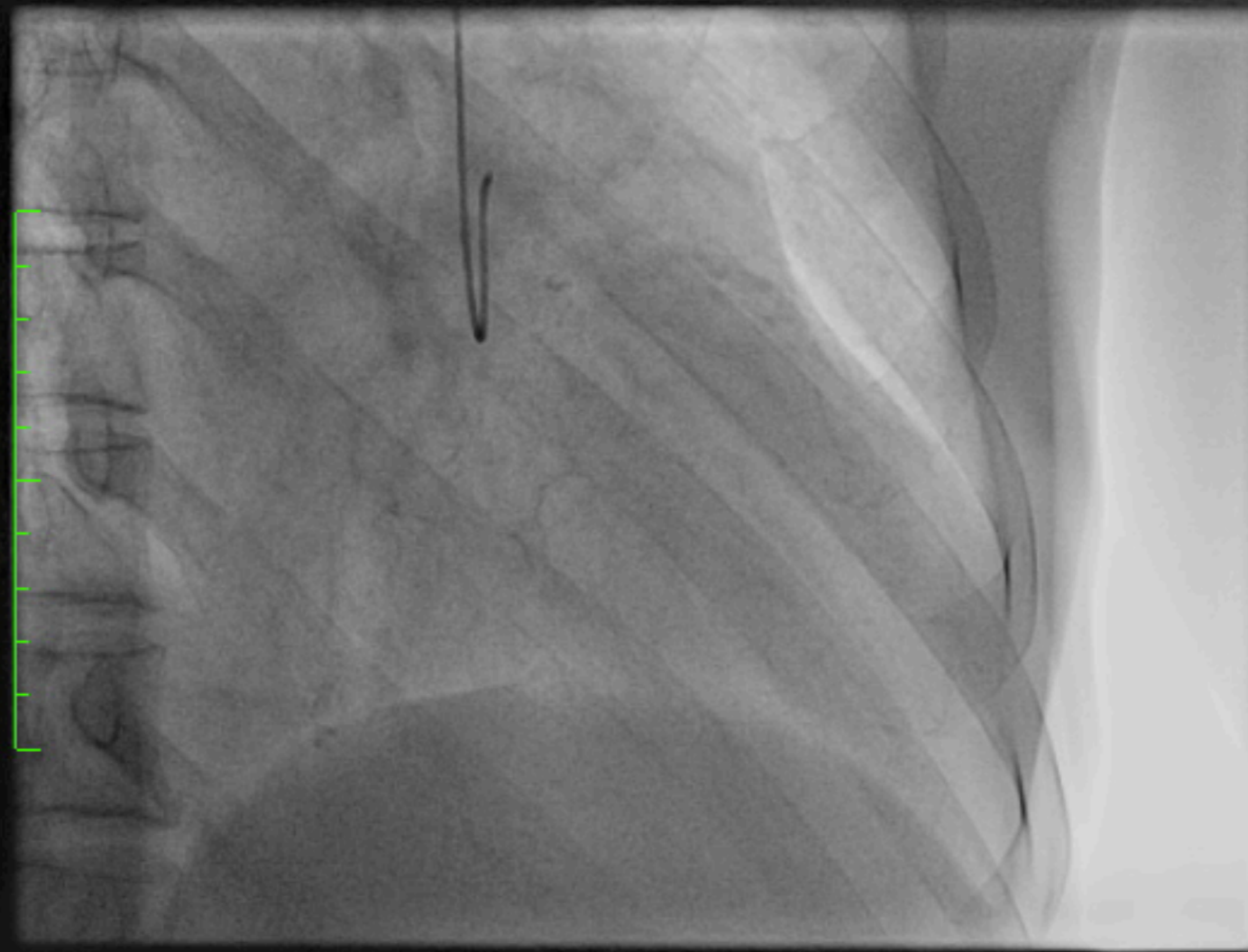
NF : 138 LF : 189

23072607 (56 y , 55 y)

Cardiaque — Coronaires 15 is

R201501141150017

1



Zoom : 114% Angle :

Im : 1/54

JPEGLossless:Non-hierarchical-1stOrderPrediction

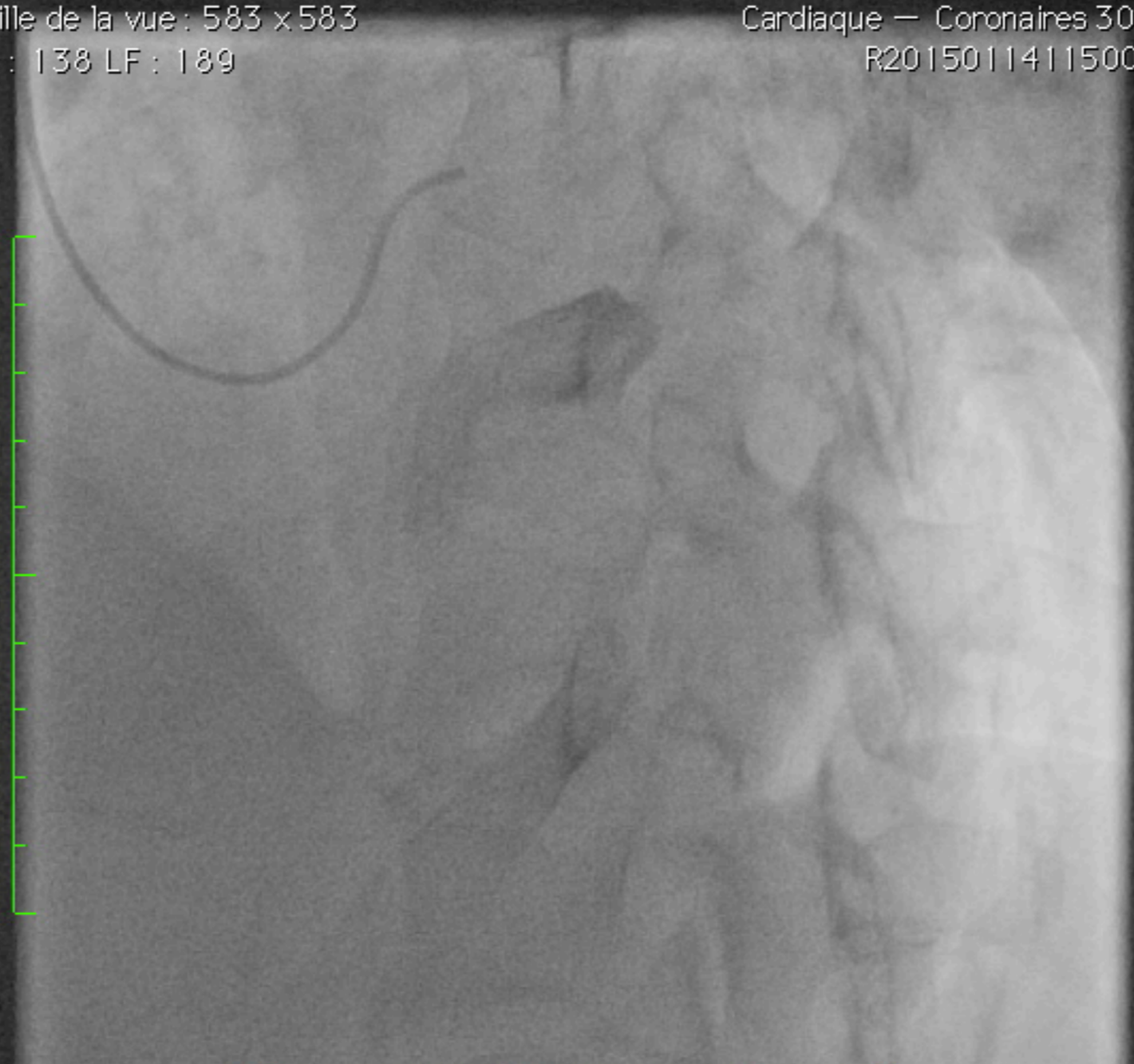NON DESTINÉ À L'USAGE MÉDICAL

14/01/2015 12:22:06

Made In OsiriX

Taille de l'image : 512 x 512
Taille de la vue : 583 x 583
NF : 138 LF : 189

23072607 (56 y , 55 y)
Cardiaque — Coronaires 30 is
R201501141150017
6



Zoom : 114% Angle : 0
Im : 1/247

NON DESTINÉ À L'USAGE MÉDICAL

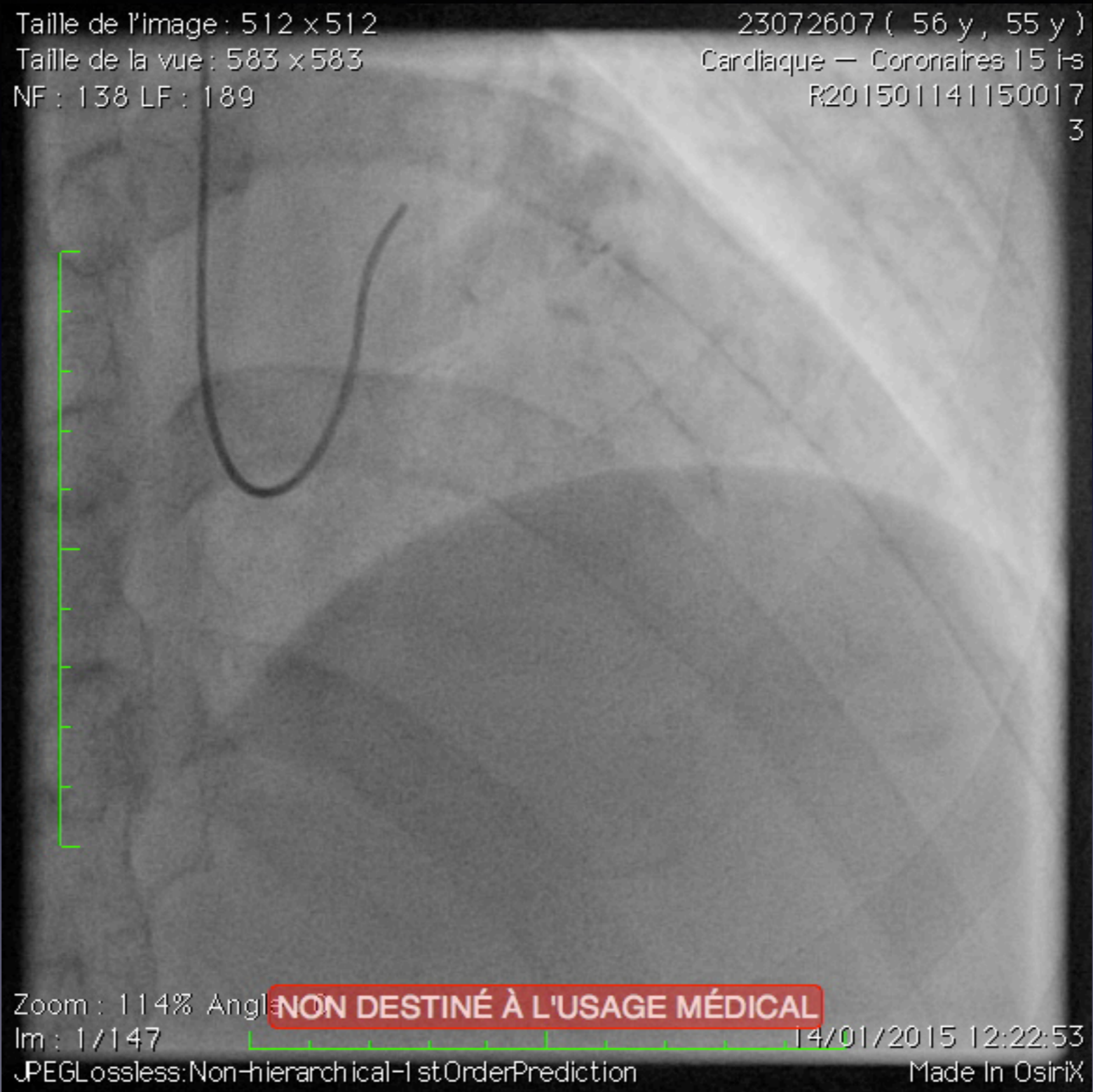
14/01/2015 12:25:16

JPEGLossless:Non-hierarchical-1stOrderPrediction

Made In OsiriX

Taille de l'image : 512 x 512
Taille de la vue : 583 x 583
NF : 138 LF : 189

23072607 (56 y , 55 y)
Cardiaque — Coronaires 15 is
R201501141150017
3



Zoom : 114% Angle : 0
Im : 1/147 14/01/2015 12:22:53
JPEG Lossless: Non-hierarchical-1st Order Prediction Made In OsiriX

NON DESTINÉ À L'USAGE MÉDICAL

Taille de l'image : 512 x 512

Taille de la vue : 583 x 583

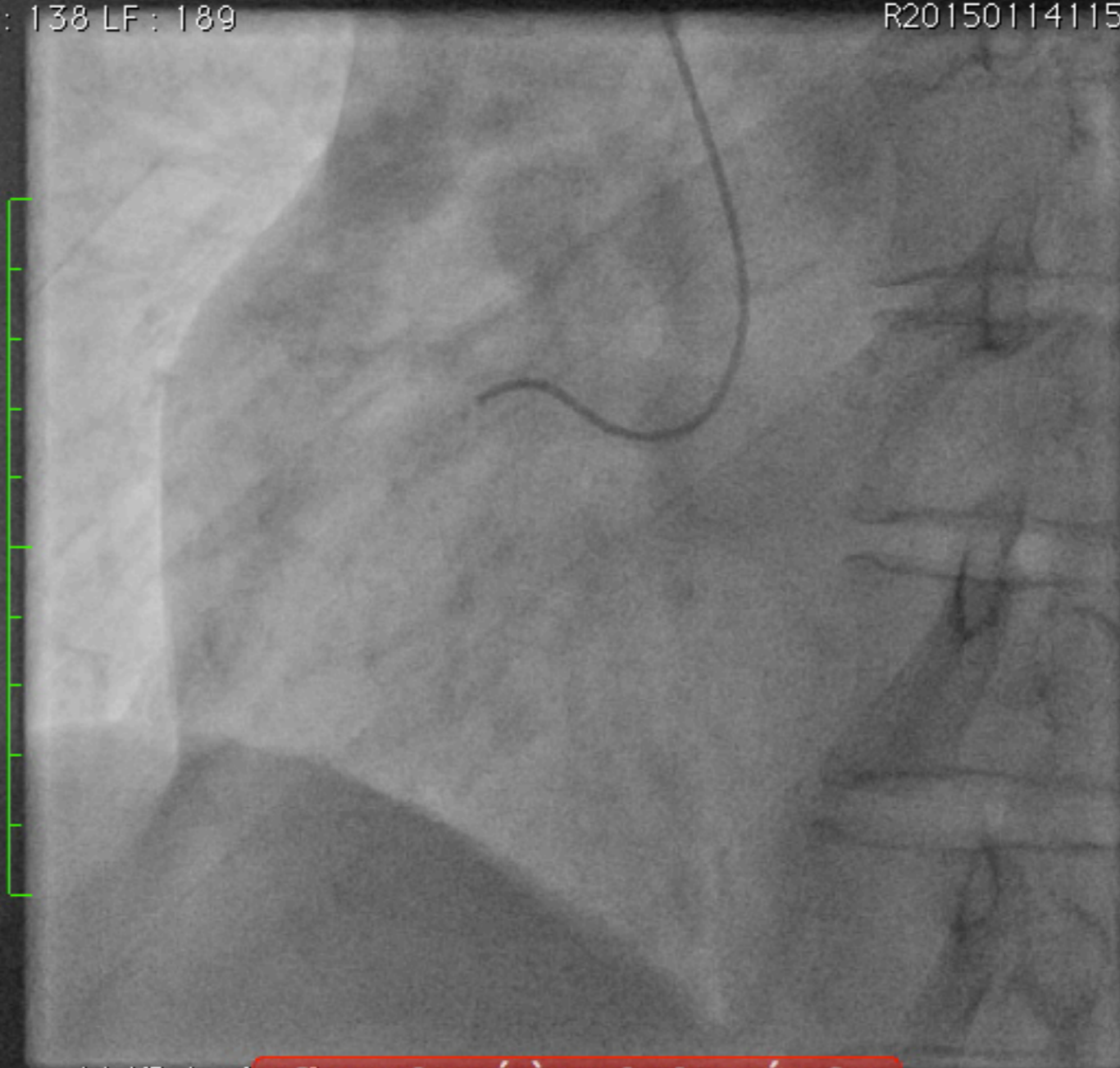
NF : 138 LF : 189

23072607 (56 y , 55 y)

Cardiaque — Coronaires 30 i-s

R201501141150017

7



Zoom : 114% Angle :

NON DESTINÉ À L'USAGE MÉDICAL

Im : 1/161

14/01/2015 12:25:48

JPEGLossless:Non-hierarchical-1 stOrderPrediction

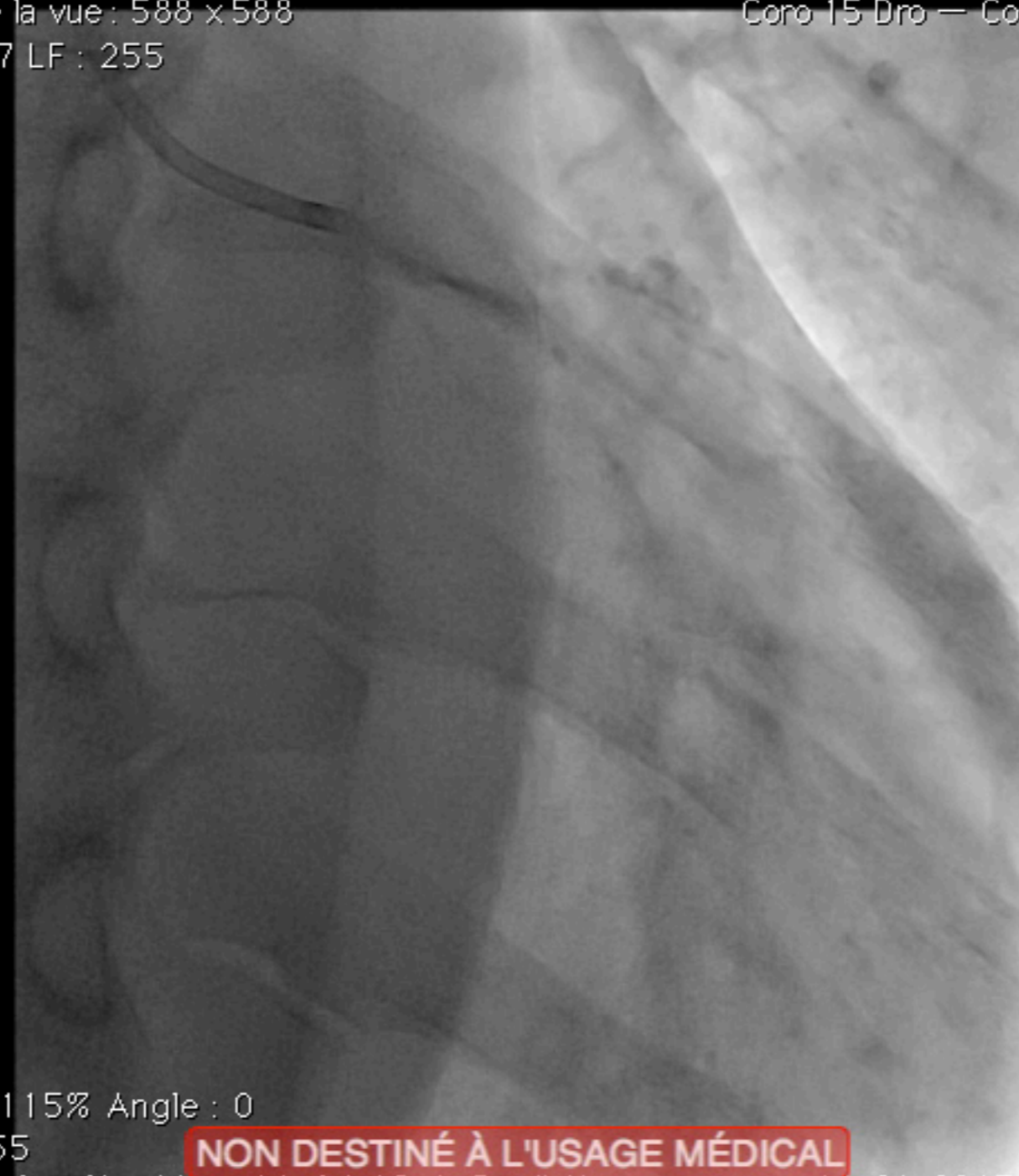
Made In OsiriX

Evolution

- Scinti myocardite : absence viabilité IVA , viabilité CDt.
- Heart Team : revascularisation diagonale / Cx puis CTO CDt.
- Episode de TV asymptotiques pendant convalescence...DAI.....

Taille de l'image : 512 x 512
Taille de la vue : 588 x 588
NF : 127 LF : 255

23072607 (56 y , 55 y)
Coro 15 Dro — Coro 15 Dro
1
1



Zoom : 115% Angle : 0
Im : 1/55

NON DESTINÉ À L'USAGE MÉDICAL

JPEGLossless:Non-hierarchical-IstOrderPrediction 16/01/2015 16:12:17

Position : HFS

Made In OsiriX

Taille de l'image : 512 x 512

Taille de la vue : 585 x 585

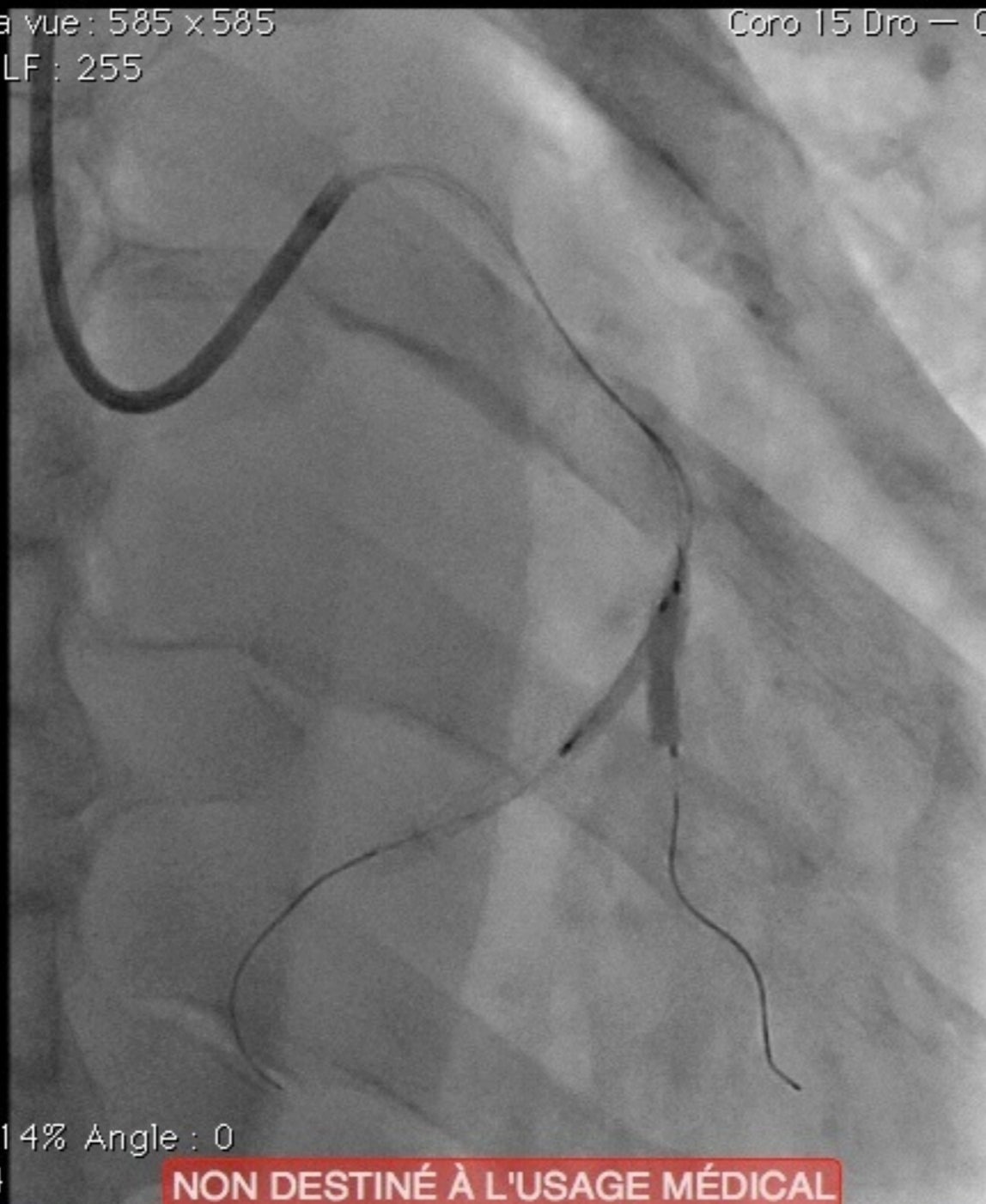NF : 127 LF : 255

23072607 (56 y , 55 y)

Coro 15 Dro — Coro 15 Dro

1

12



Zoom : 114% Angle : 0

Im : 9/14

JPEGLossless:Non-hierarchical-1stOrderPrediction

Position : HFS

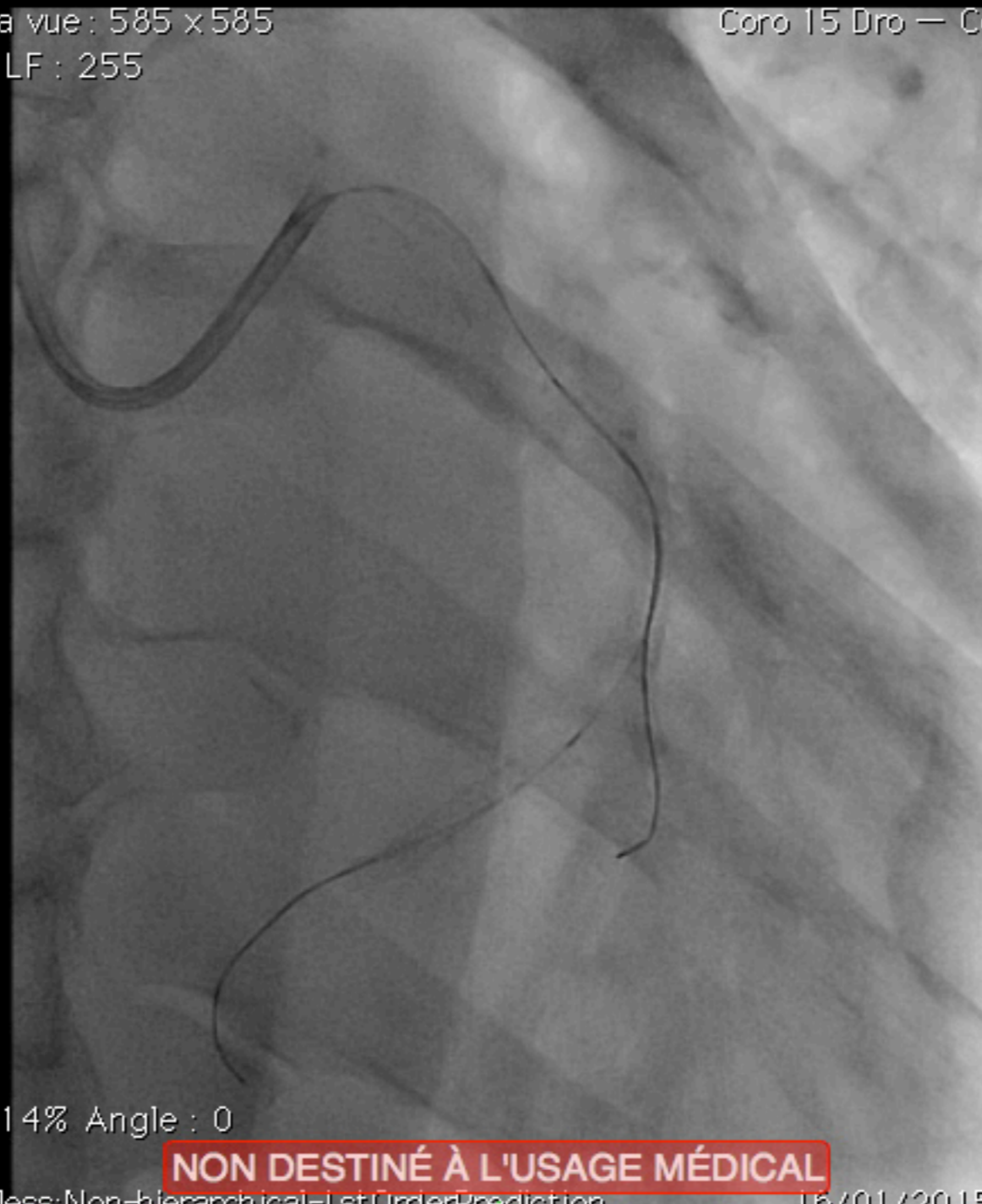NON DESTINÉ À L'USAGE MÉDICAL

16/01/2015 16:32:57

Made In OsiriX

Taille de l'image : 512 x 512
Taille de la vue : 585 x 585
NF : 127 LF : 255

23072607 (56 y , 55 y)
Coro 15 Dro — Coro 15 Dro
1
13



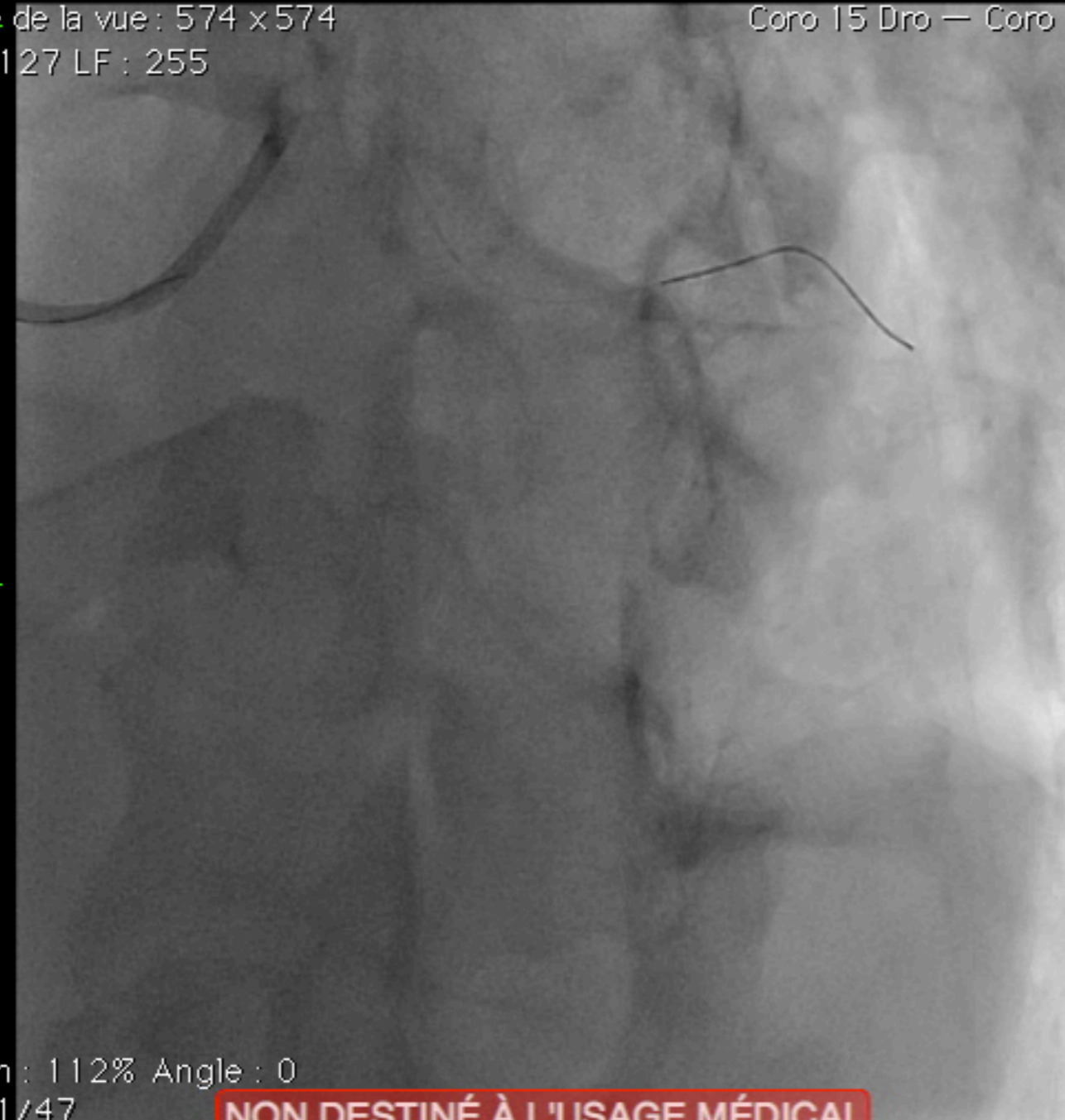
Zoom : 114% Angle : 0
Im : 1/31

NON DESTINÉ À L'USAGE MÉDICAL

JPEGLossless:Non-hierarchical-1stOrderPrediction 16/01/2015 16:33:14
Position : HFS Made In OsiriX

Taille de l'image : 512 x 512
Taille de la vue : 574 x 574
NF : 127 LF : 255

23072607 (56 y , 55 y)
Coro 15 Dro — Coro 15 Dro
1
15



Zoom : 112% Angle : 0
Im : 1/47

NON DESTINÉ À L'USAGE MÉDICAL

JPEGLossless:Non-hierarchical-IstOrderPrediction 16/01/2015 16:35:54
Position : HFS Made In OsiriX

Taille de l'image : 512 x 512

Taille de la vue : 585 x 585

NF : 127 LF : 255

23072607 (56 y , 55 y)

Coro 15 Dro — Coro 15 Dro

1

27

Zoom : 114% Angle : 0

Im : 1 / 140

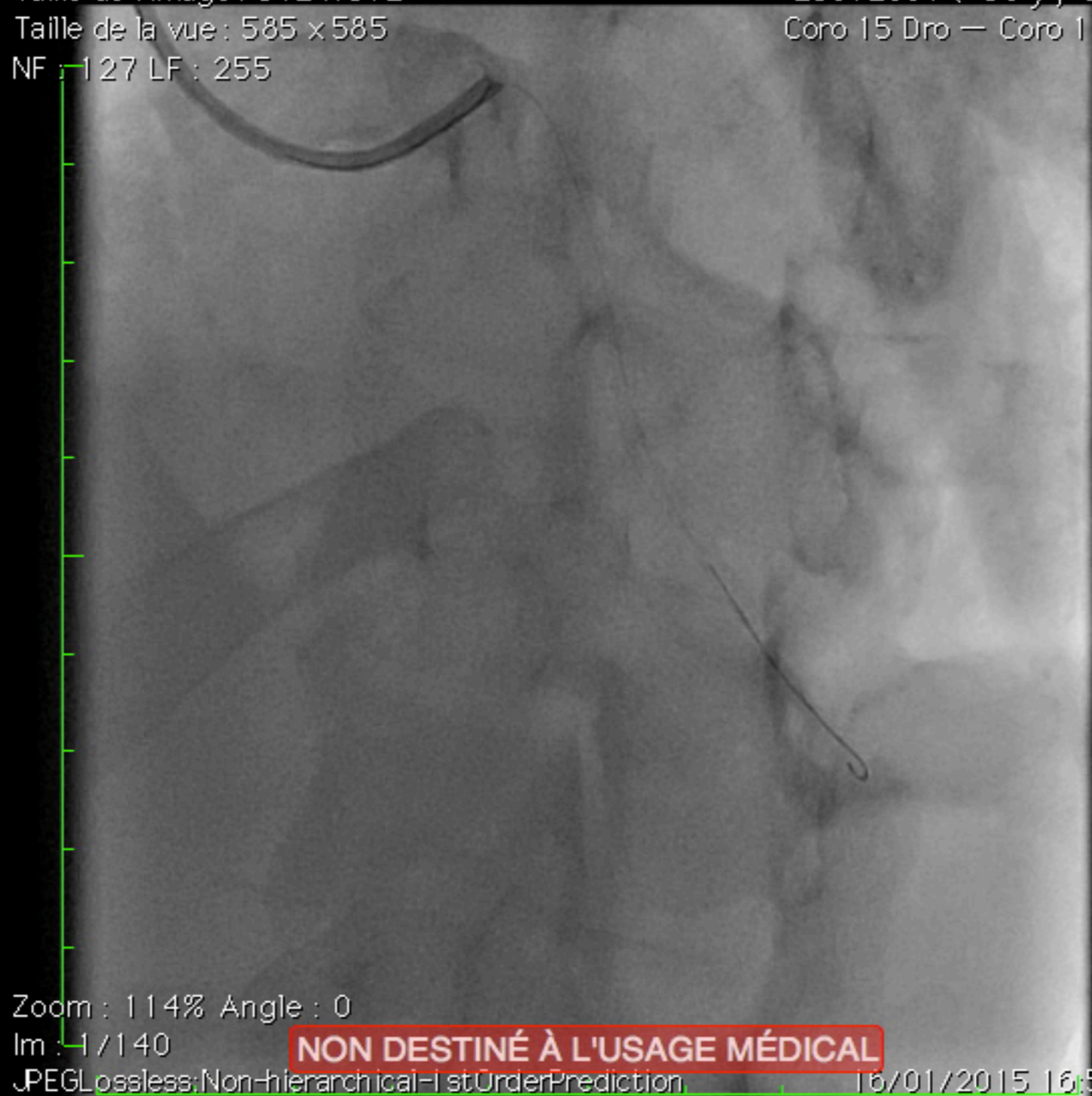
NON DESTINÉ À L'USAGE MÉDICAL

JPEGLossless;Non-hierarchical-IstOrderPrediction

16/01/2015 16:53:42

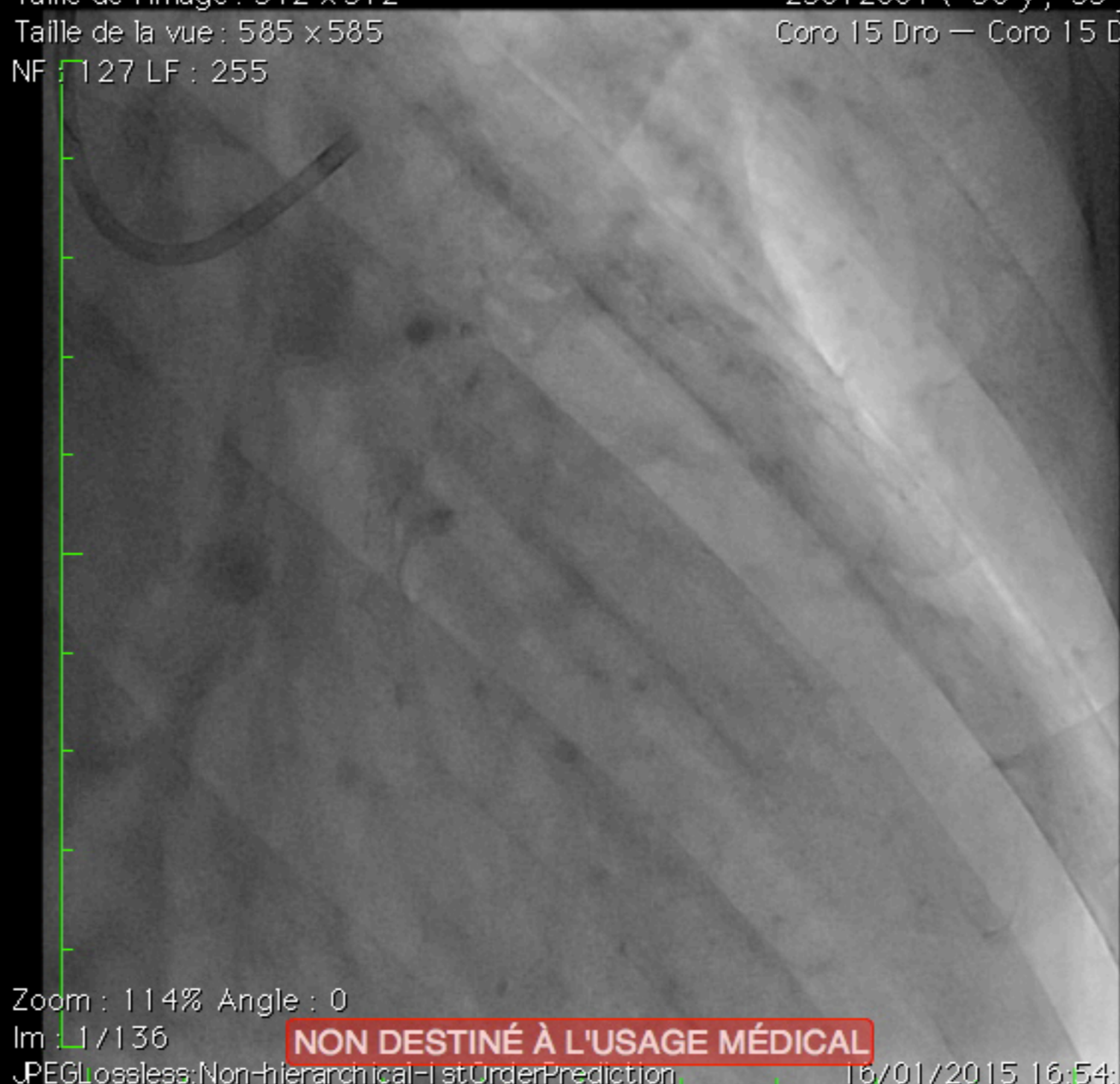
Position : HFS

Made In OsiriX



Taille de l'image : 512 x 512
Taille de la vue : 585 x 585
NF : 127 LF : 255

23072607 (56 y , 55 y)
Coro 15 Dro — Coro 15 Dro
1
28



Zoom : 114% Angle : 0

Im : 1 / 136

NON DESTINÉ À L'USAGE MÉDICAL

JPEGLossless:Non-hierarchical-IstUnderPrediction

16/01/2015 16:54:32

Position : HFS

Made In OsiriX

Evolution

- Amélioration FE VG : 35%
- Rééducation 3 semaines

Taille de l'image : 512 x 512

23072607 (56 y , 55 y)

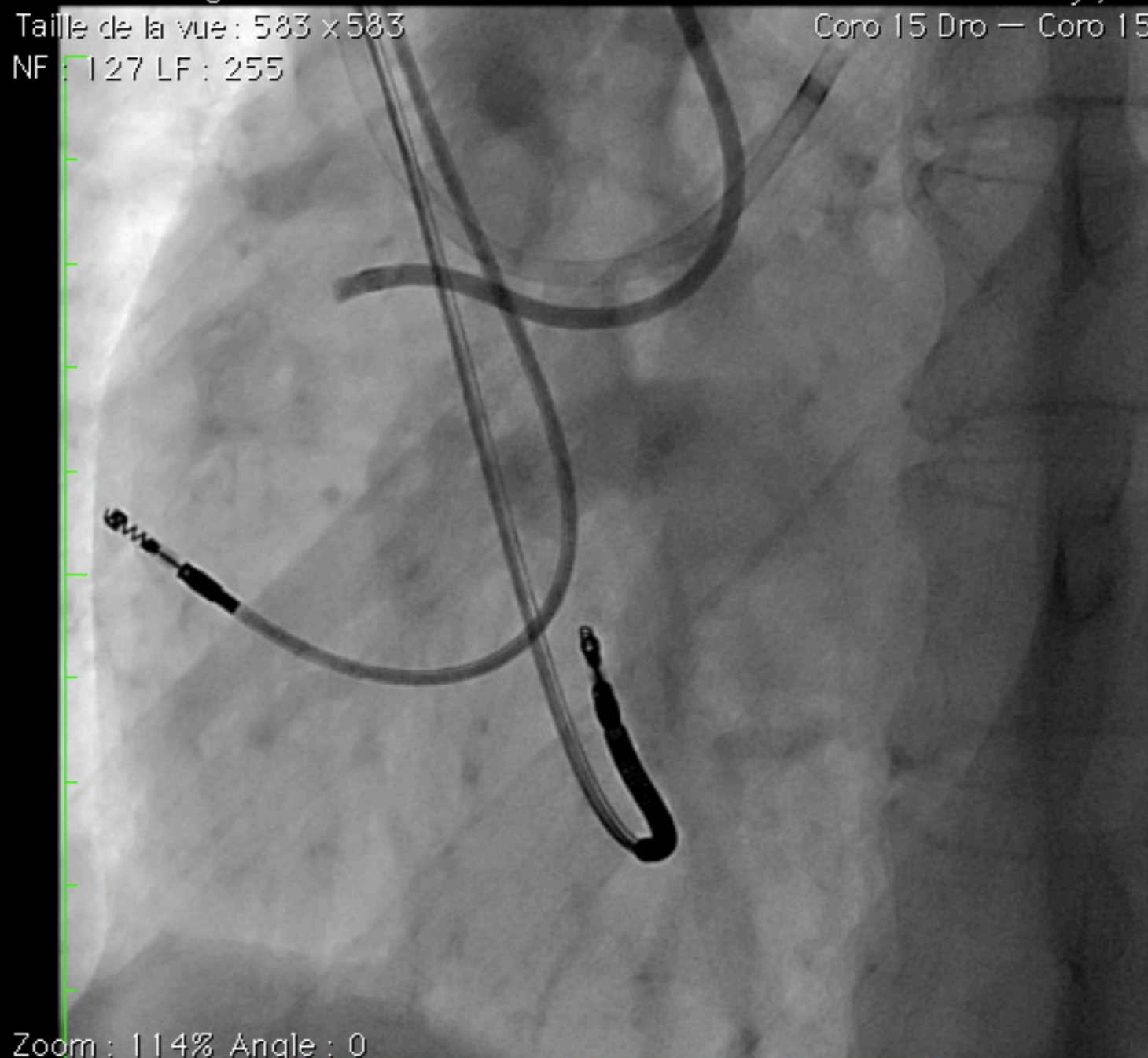
Taille de la vue : 583 x 583

Coro 15 Dro — Coro 15 Dro

NF : 127 LF : 255

1

3



Zoom : 114% Angle : 0

Im : 1/91

NON DESTINÉ À L'USAGE MÉDICAL

JPEGLossless:Non-hierarchical-1stOrderPrediction

05/02/2015 11:17:07

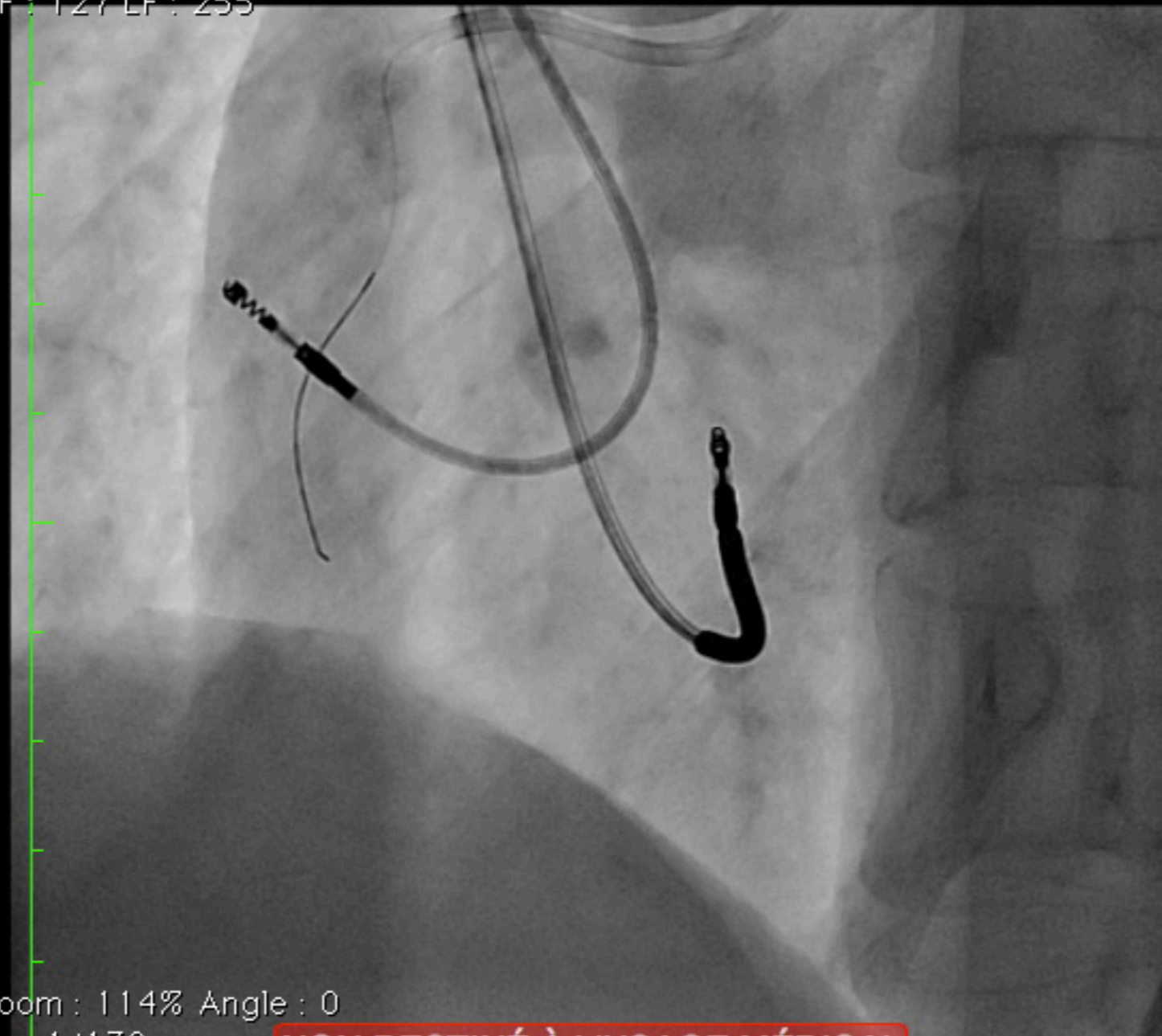
Position : HFS

Made In OsiriX

Taille de l'image : 512 x 512
Taille de la vue : 585 x 585
NF : 127 LF : 255

23072607 (56 y , 55 y)
Coro 15 Dro — Coro 15 Dro

1
5



Zoom : 114% Angle : 0

Im : 1/130

NON DESTINÉ À L'USAGE MÉDICAL

JPEGLossless:Non-hierarchical-1stOrderPrediction,

05/02/2015 11:23:06

Position : HFS

Made In OsiriX

Taille de l'image : 512 x 512

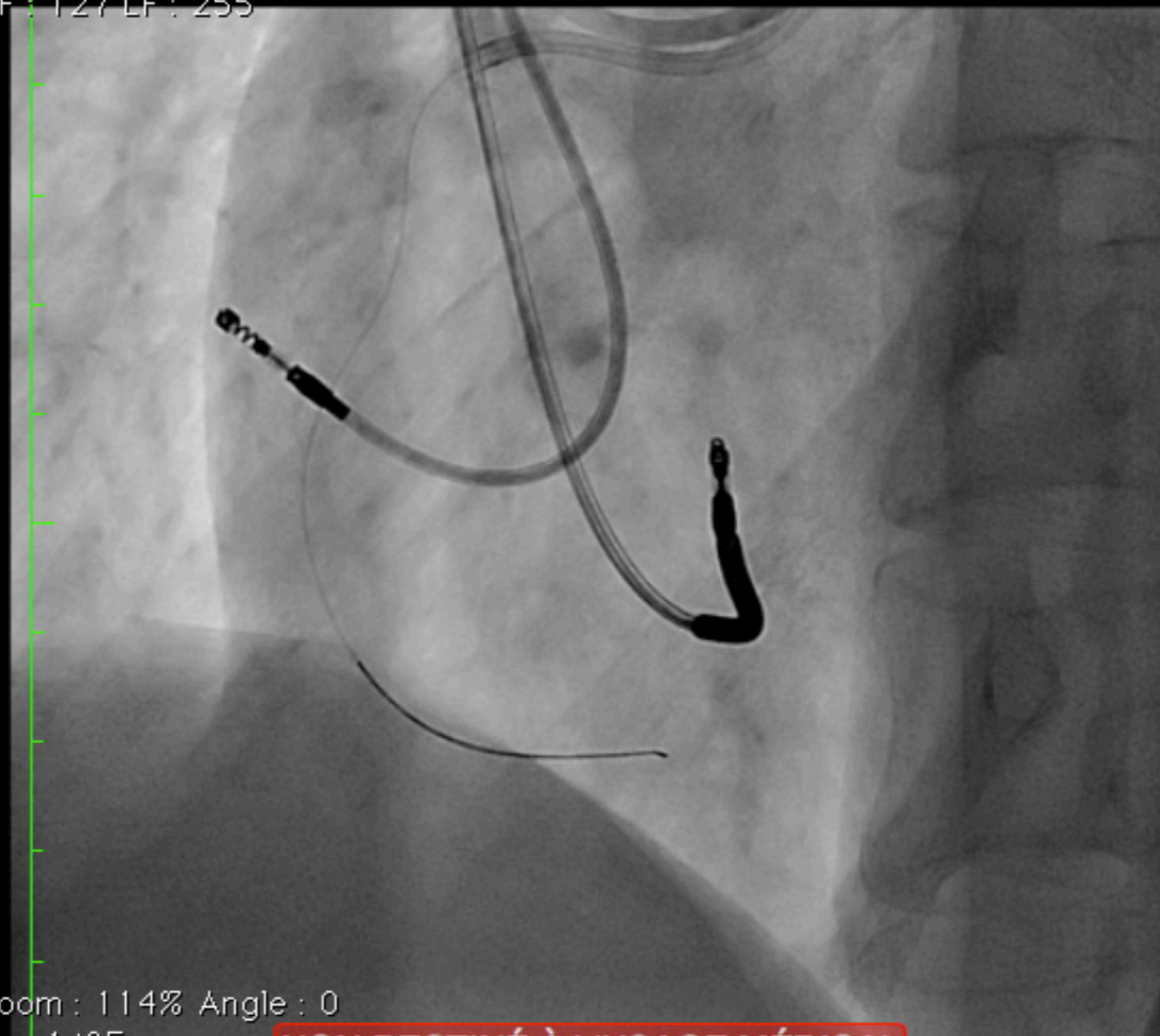
Taille de la vue : 585 x 585

NF : 127 LF : 255

23072607 (56 y , 55 y)

Coro 15 Dro — Coro 15 Dro

1
6



Zoom : 114% Angle : 0

Im : 1/85

JPEGLossless:Non-hierarchical-IstOrderPrediction,

NON DESTINÉ À L'USAGE MÉDICAL

05/02/2015 11:23:38

Position : HFS

Made In OsiriX

Taille de l'image : 512 x 512

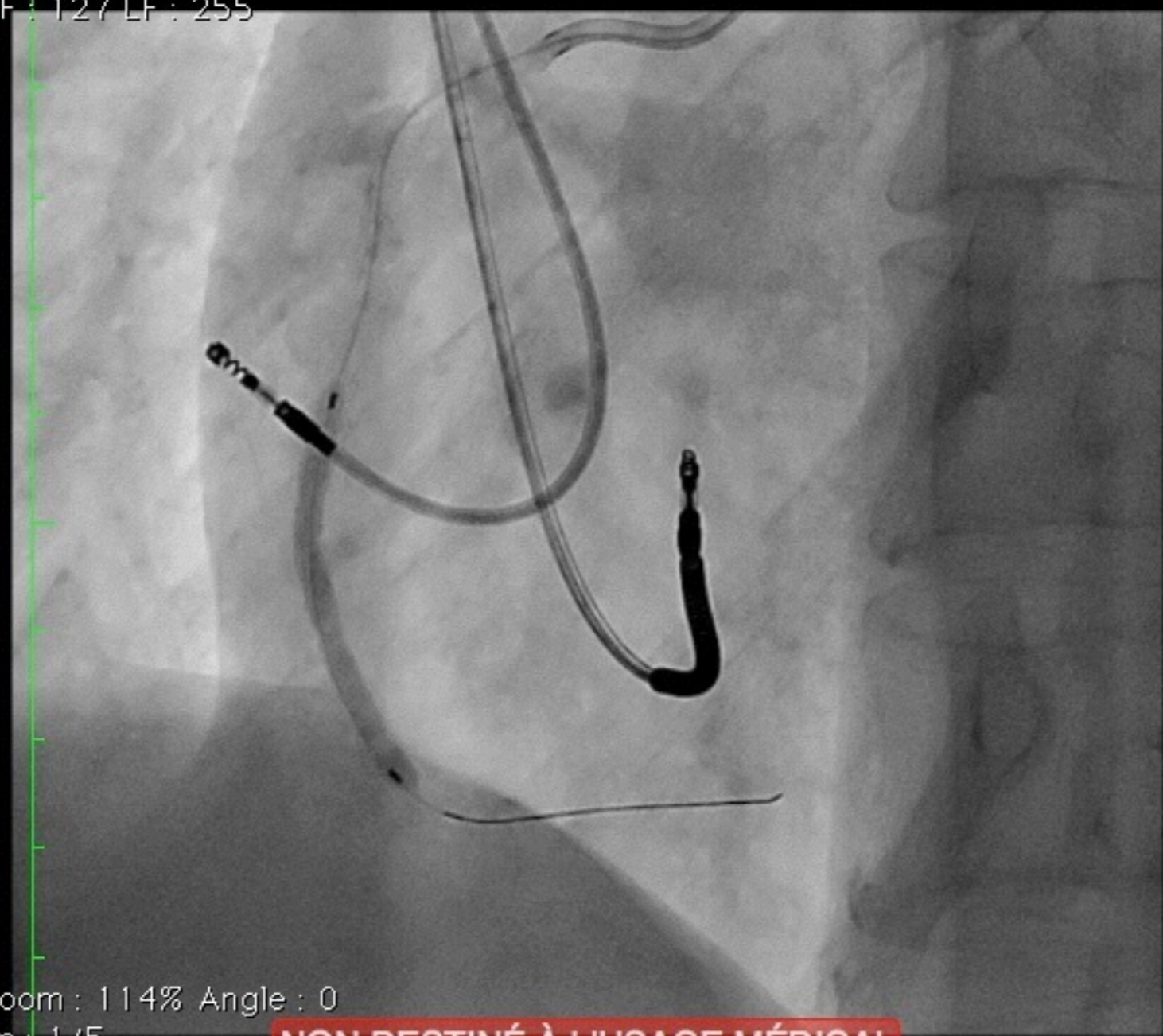
Taille de la vue : 585 x 585

NF : 127 LF : 255

23072607 (56 y , 55 y)

Coro 15 Dro — Coro 15 Dro

1
13



Zoom : 114% Angle : 0

Im : 1/5

NON DESTINÉ À L'USAGE MÉDICAL

JPEGLossless:Non-hierarchical-1stOrderPrediction,

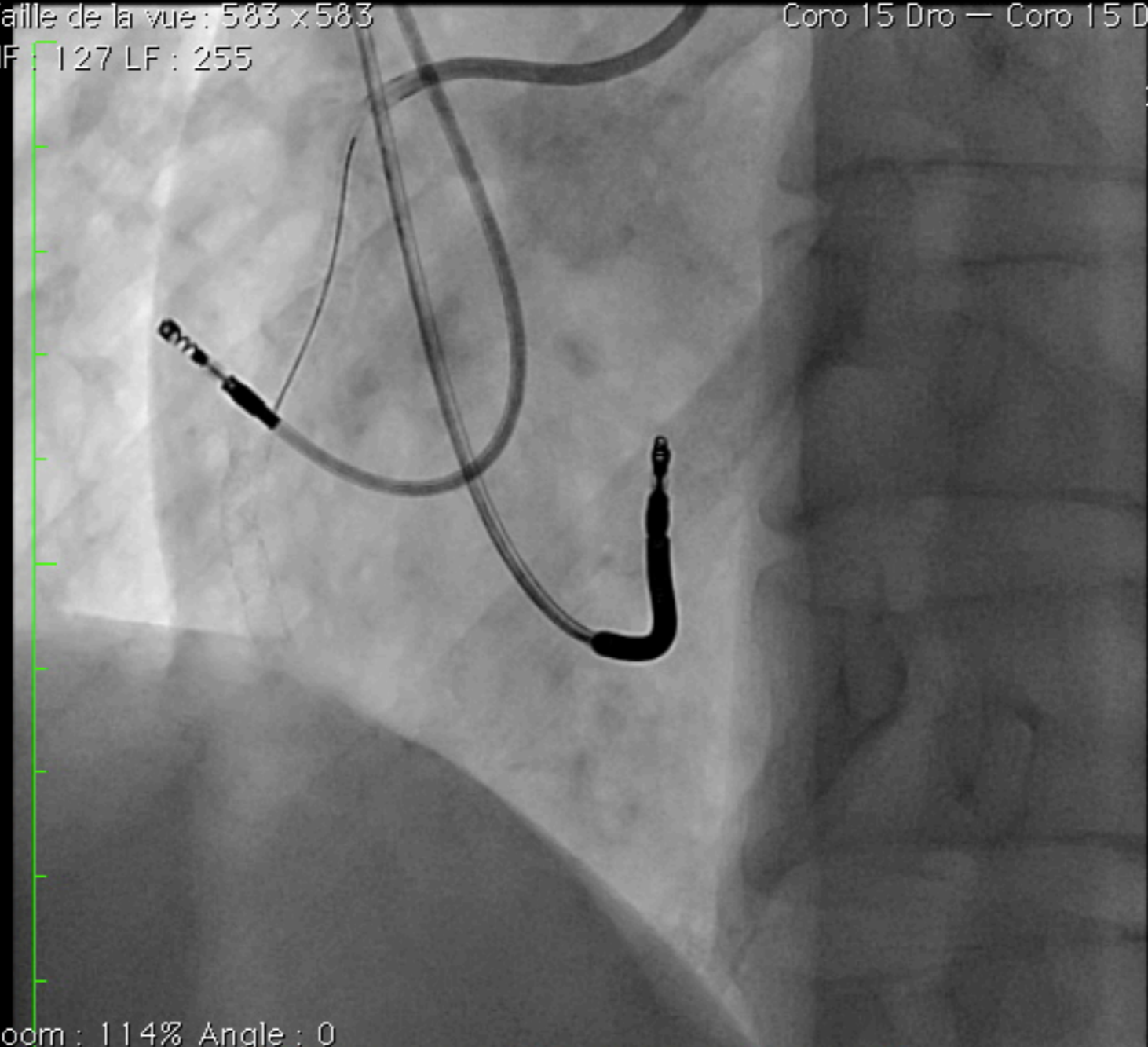
05/02/2015 11:33:38

Position : HFS

Made In OsiriX

Taille de l'image : 512 x 512
Taille de la vue : 583 x 583
NF : 127 LF : 255

23072607 (56 y , 55 y)
Coro 15 Dro — Coro 15 Dro
1
22



Zoom : 114% Angle : 0

Im : 1/94

NON DESTINÉ À L'USAGE MÉDICAL

JPEGLossless:Non-hierarchical-I stOrderPrediction

05/02/2015 11:42:51

Position : HFS

Made In OsiriX

Evolution

- 2 mois FEVG 48% Akinesie antéroapicale
- Dyspnée stade I

Monsieur Ga...56 ans

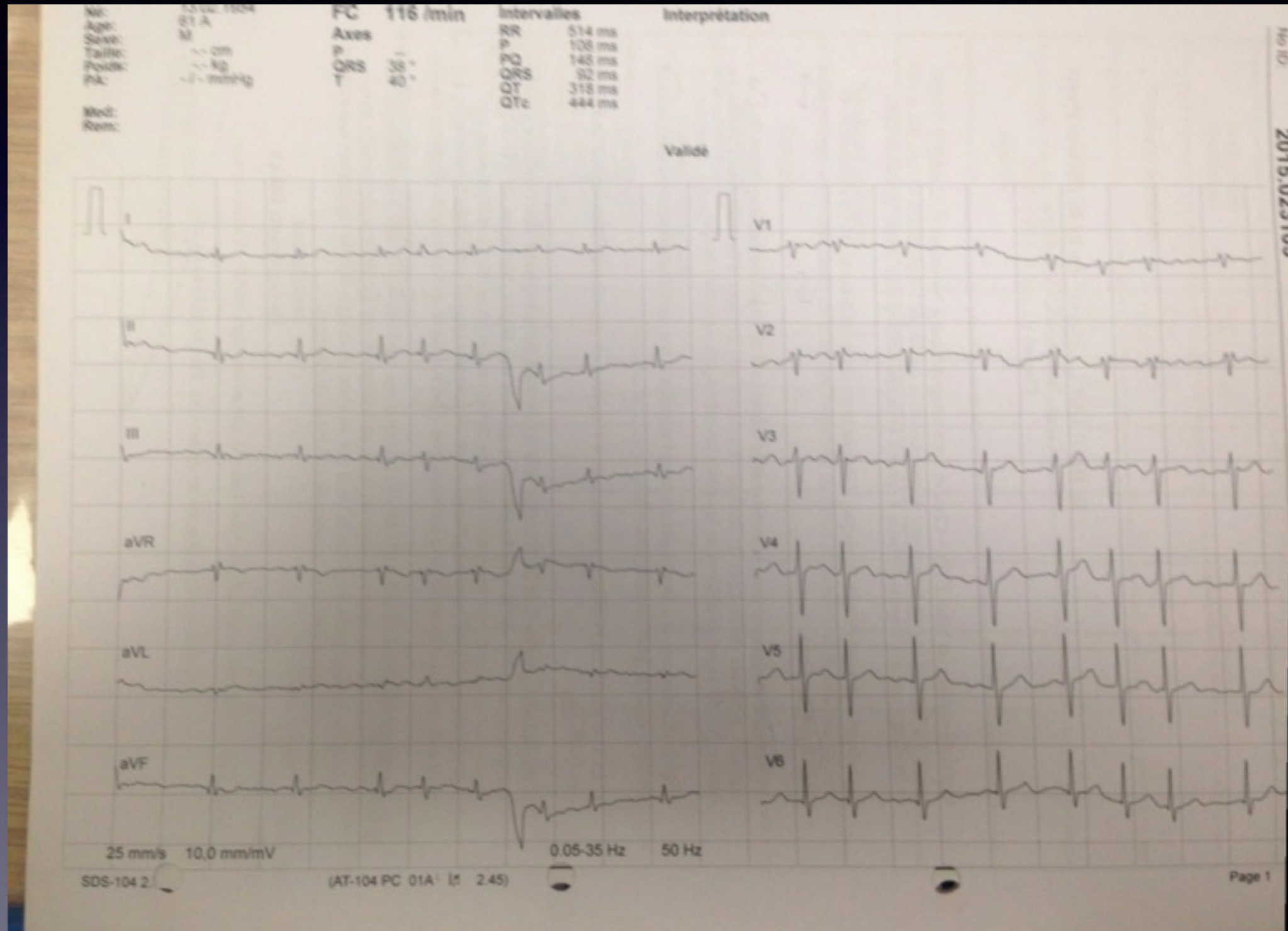
Angor et palpitations intermittentes depuis 2 mois

Palpitations et angor depuis 24h

FDR : tabac sevré

ETT : FE 45% (en FA) hypokinésie globale

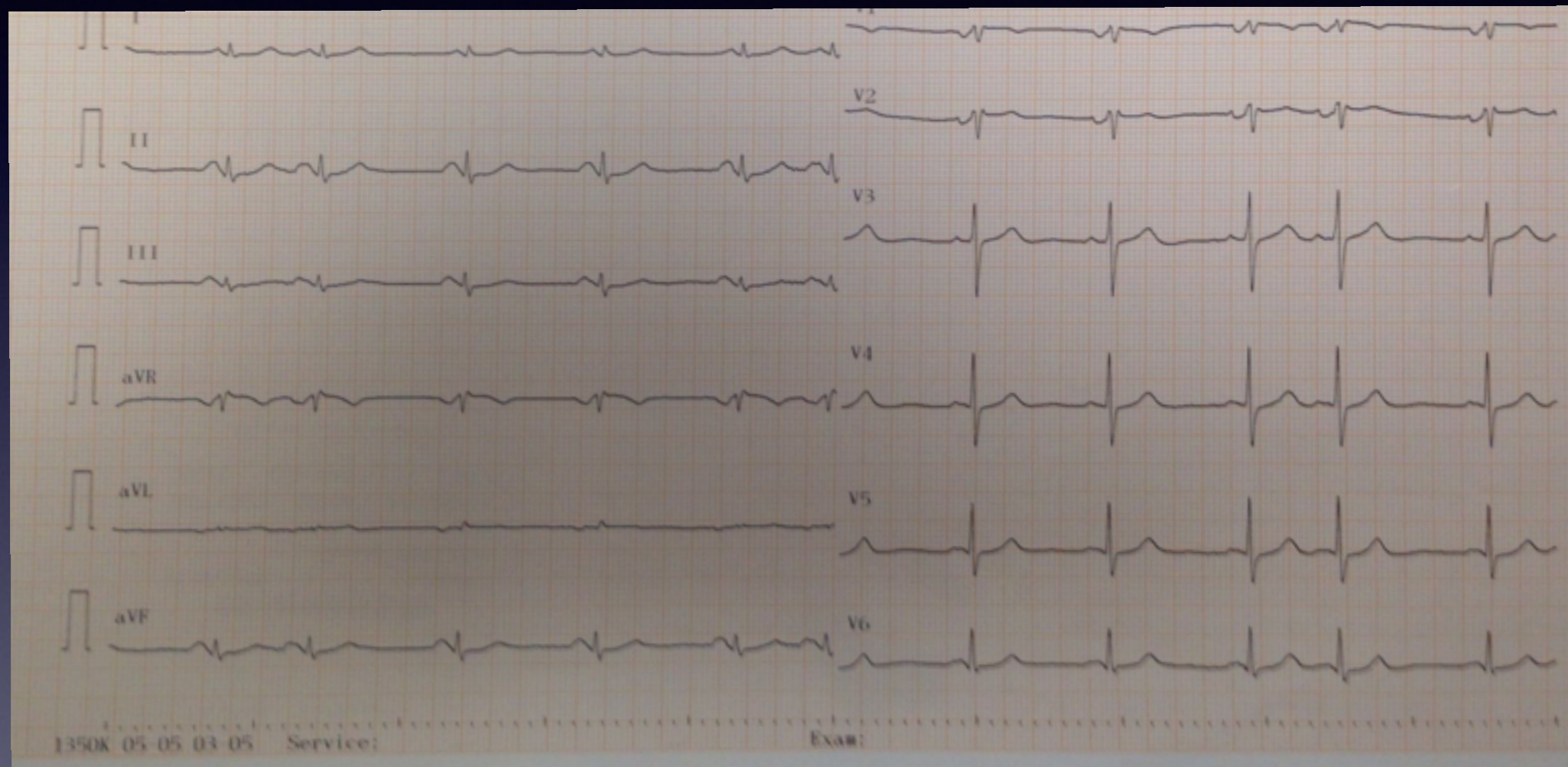
ECG



Traitement

- B Bloquant Sectral 200
- Cordarone
- Rivaroxaban
- Hospitalisation CEE et coronarographie

ECG après réduction FA



- contrôle ETT : FE 50% hypokinésie inférieure

Taille de l'image : 512 x 512
Taille de la vue : 585 x 585
NF : 138 LF : 189

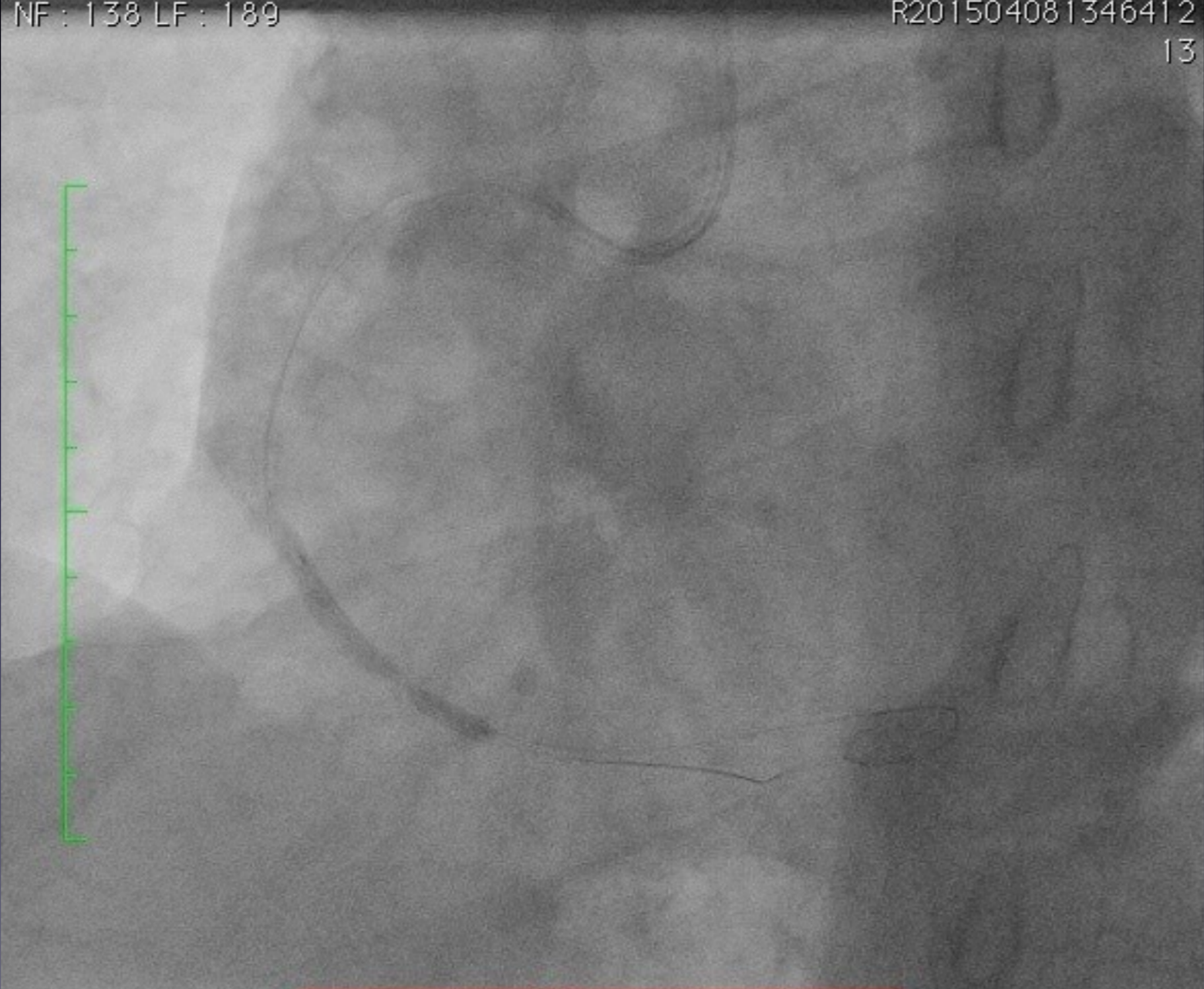
23077795 (61 y, 61 y)
Cardiaque — Coronaires 15 is
R201504081346412
2

Zoom : 114% Angle : 0
Im : 1/52
JPEG Lossless: Non-hierarchical-1 st Order Prediction
08/04/2015 14:33:26
Made In OsiriX

NON DESTINÉ À L'USAGE MÉDICAL

Taille de l'image : 512 x 512
Taille de la vue : 584 x 584
NF : 138 LF : 189

23077795 (61 y, 61 y)
Cardiaque — Coronaires 30 is
R201504081346412
13

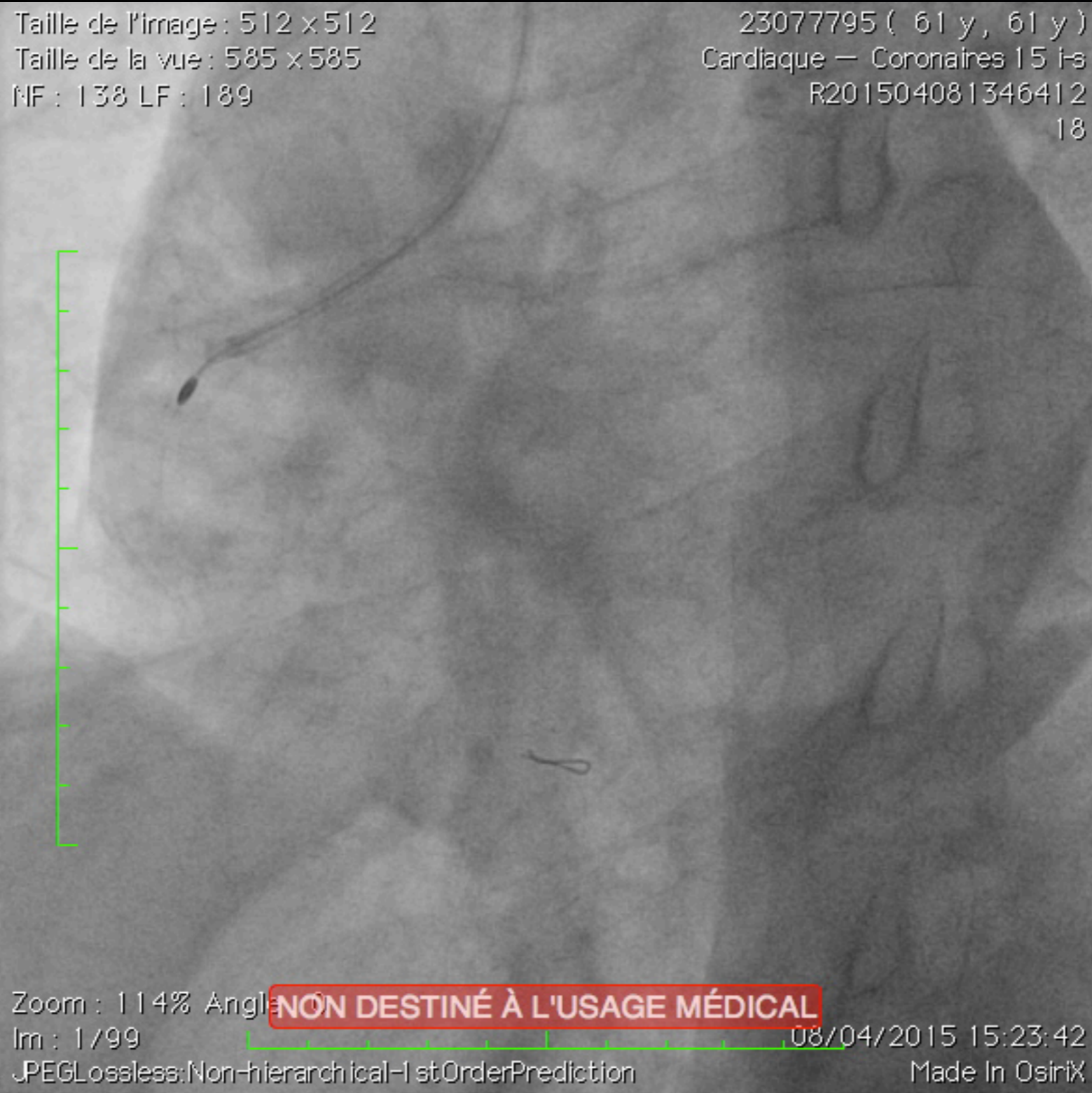


Zoom : 114% Angle : 0
Im : 8/40
JPEG Lossless: Non-hierarchical-1stOrderPrediction
08/04/2015 14:50:21
Made In OsiriX

NON DESTINÉ À L'USAGE MÉDICAL

Taille de l'image : 512 x 512
Taille de la vue : 585 x 585
NF : 138 LF : 189

23077795 (61 y, 61 y)
Cardiaque — Coronaires 15 Is
R201504081346412
18



Zoom : 114% Angle :
Im : 1/99

NON DESTINÉ À L'USAGE MÉDICAL

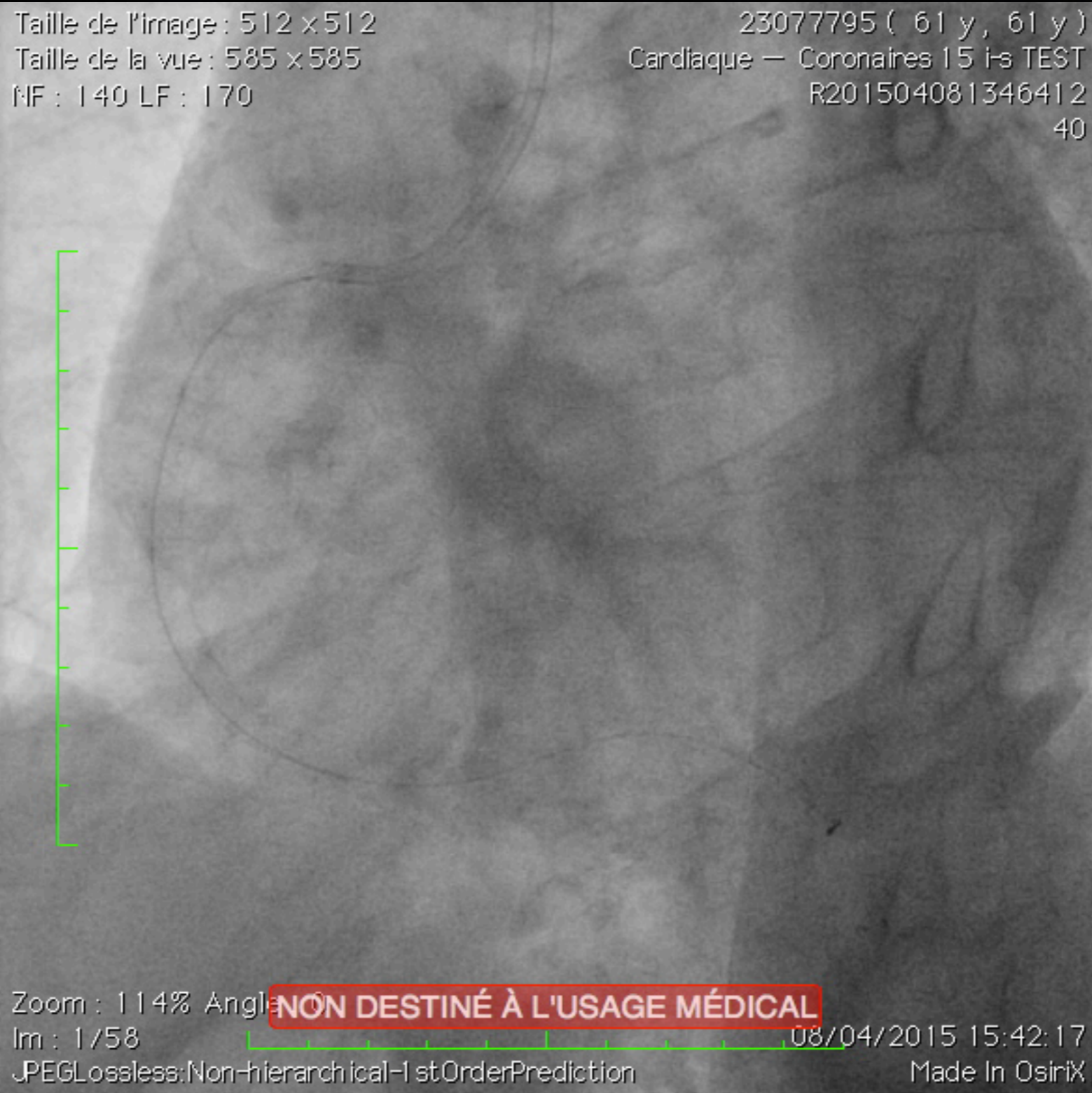
08/04/2015 15:23:42

JPEGLossless:Non-hierarchical-1stOrderPrediction

Made In OsiriX

Taille de l'image : 512 x 512
Taille de la vue : 585 x 585
NF : 140 LF : 170

23077795 (61 y, 61 y)
Cardiaque — Coronaires 15 is TEST
R201504081346412
40



Zoom : 114% Angle : 0
Im : 1/58
JPEG Lossless: Non-hierarchical-1 st Order Prediction
08/04/2015 15:42:17
Made In OsiriX

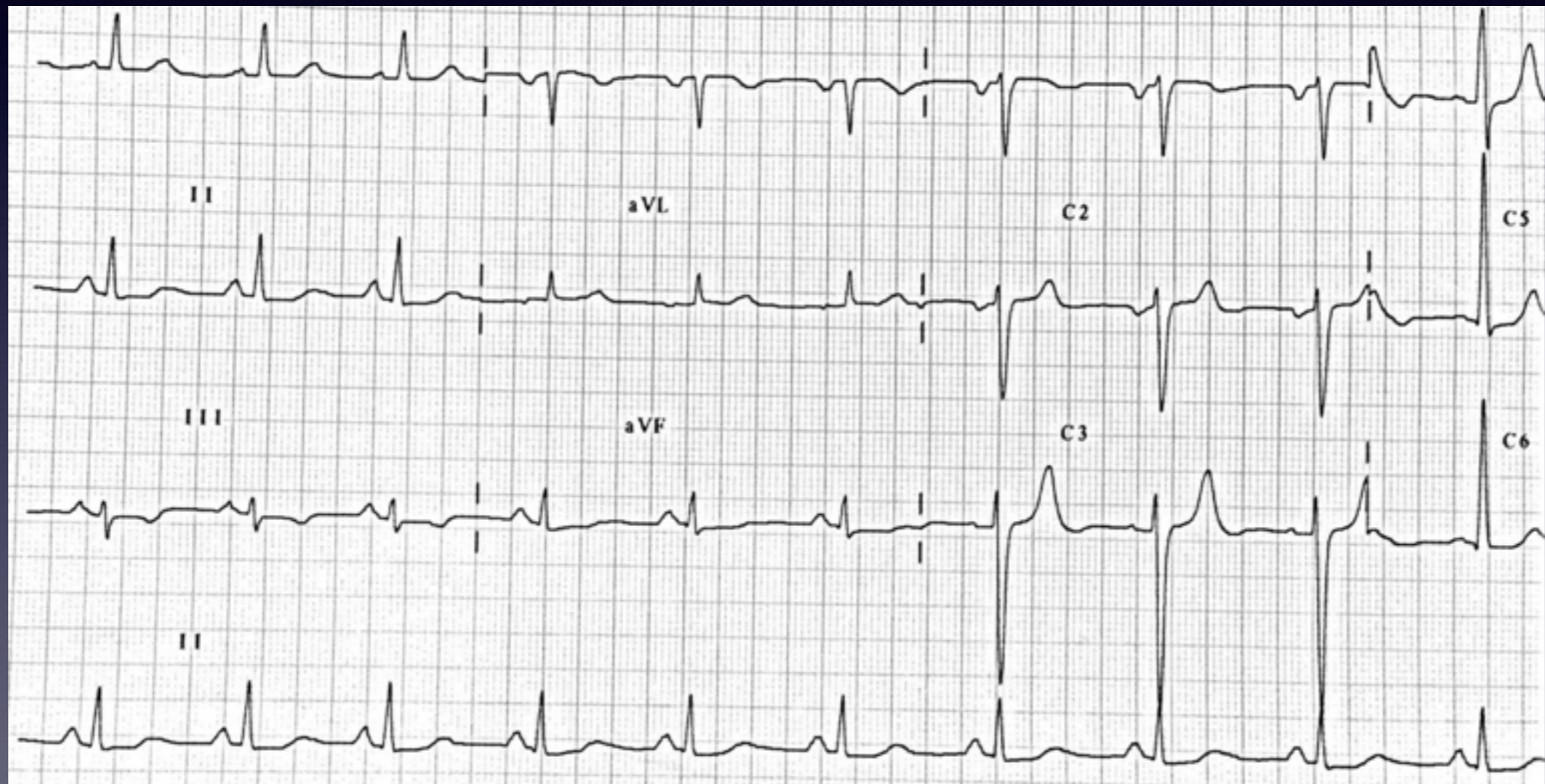
NON DESTINÉ À L'USAGE MÉDICAL

Traitement de sortie....?

M..De 70 ans

- Angor d'effort stable depuis 1 ans
- FDR : Tabac sevré depuis 10 ans
- 2 verres de vins / jours +/- apéro...
- ETT : FE 45 % hypokinésie ASA IM modérée

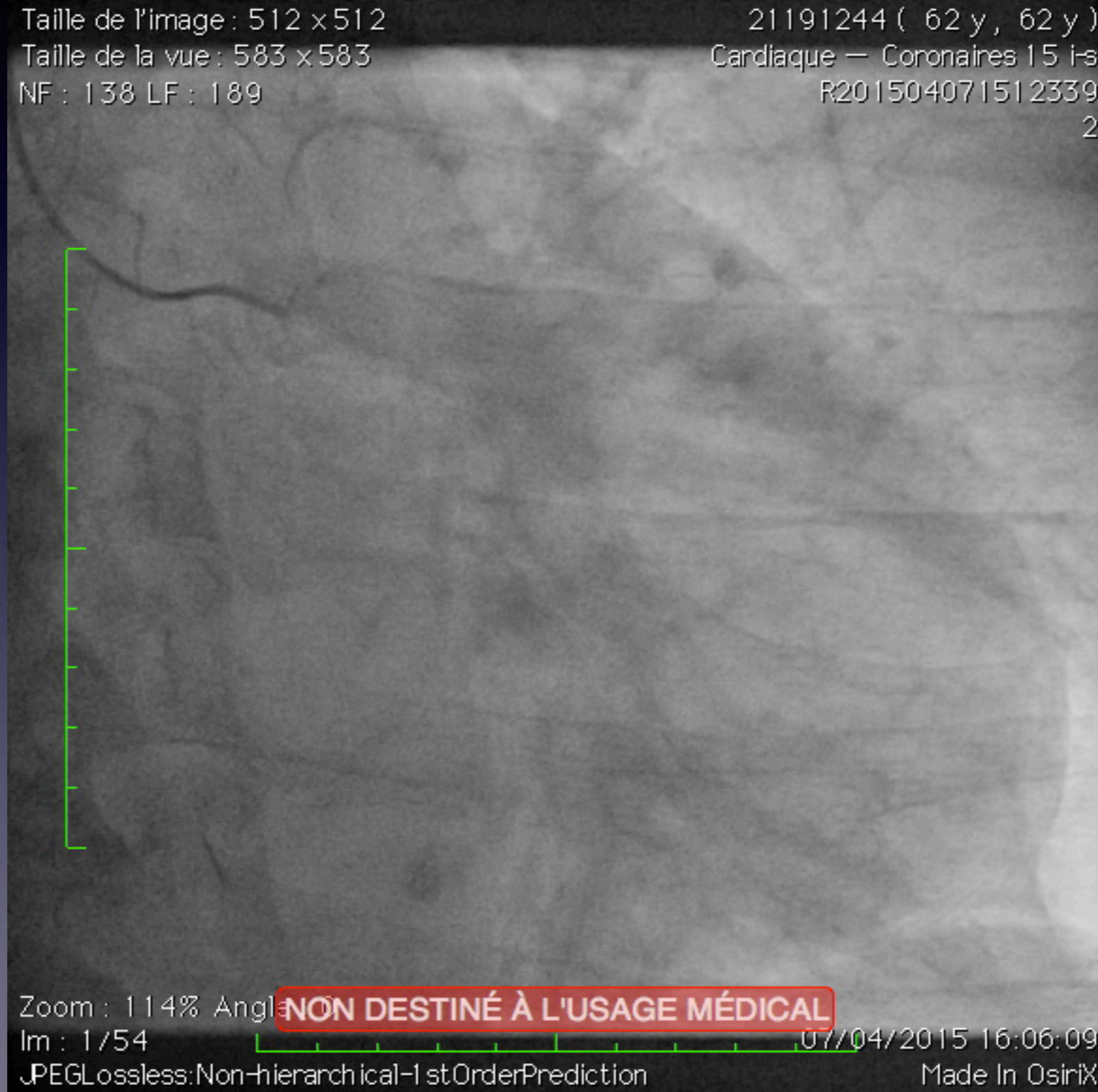
ECG



Coronarographie

Taille de l'image : 512 x 512
Taille de la vue : 583 x 583
NF : 138 LF : 189

21191244 (62 y , 62 y)
Cardiaque — Coronaires 15 is
R201504071512339
2



Zoom : 114% Angle :

Im : 1/54

JPEGLossless:Non-hierarchical-1stOrderPrediction

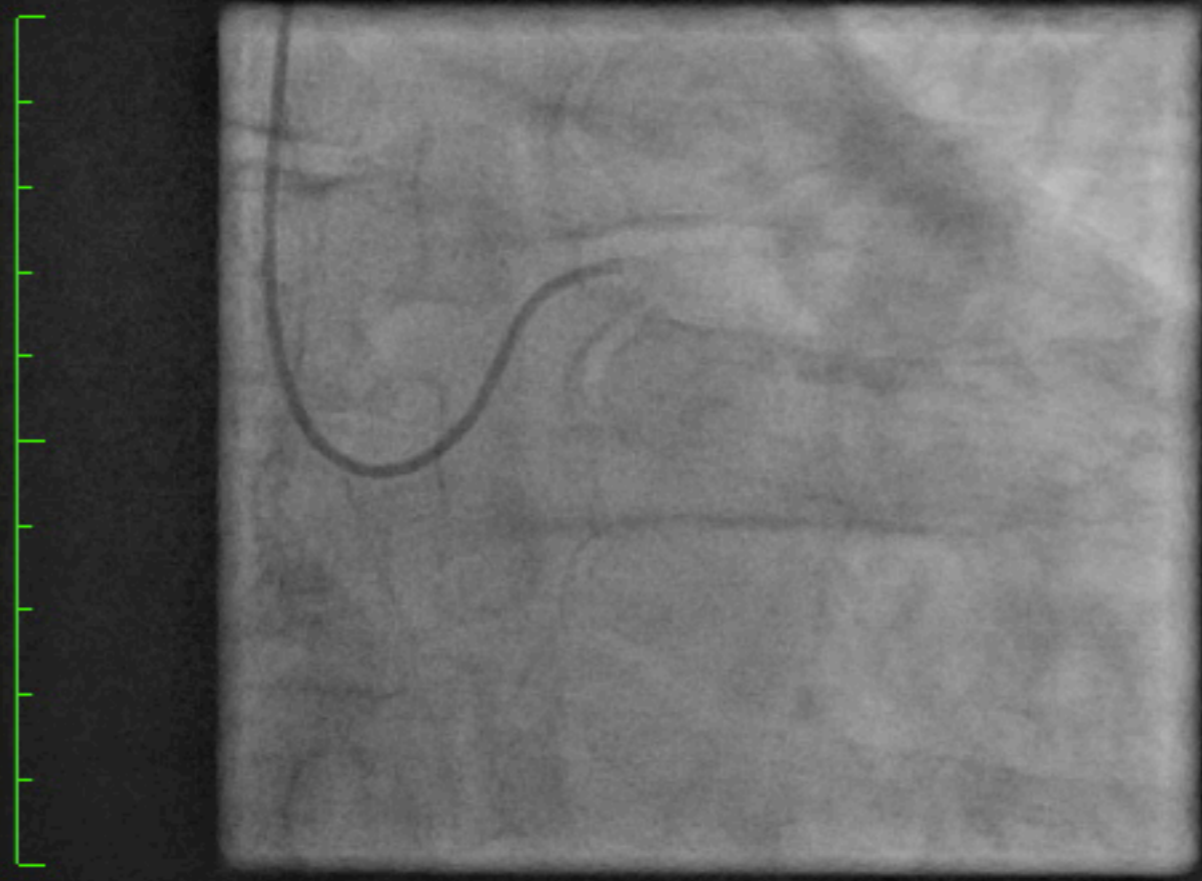
NON DESTINÉ À L'USAGE MÉDICAL

07/04/2015 16:06:09

Made In OsiriX

Taille de l'image : 512 x 512
Taille de la vue : 583 x 583
NF : 138 LF : 189

21191244 (62 y , 62 y)
Cardiaque — Coronaires 30 is
R201504071512339
5



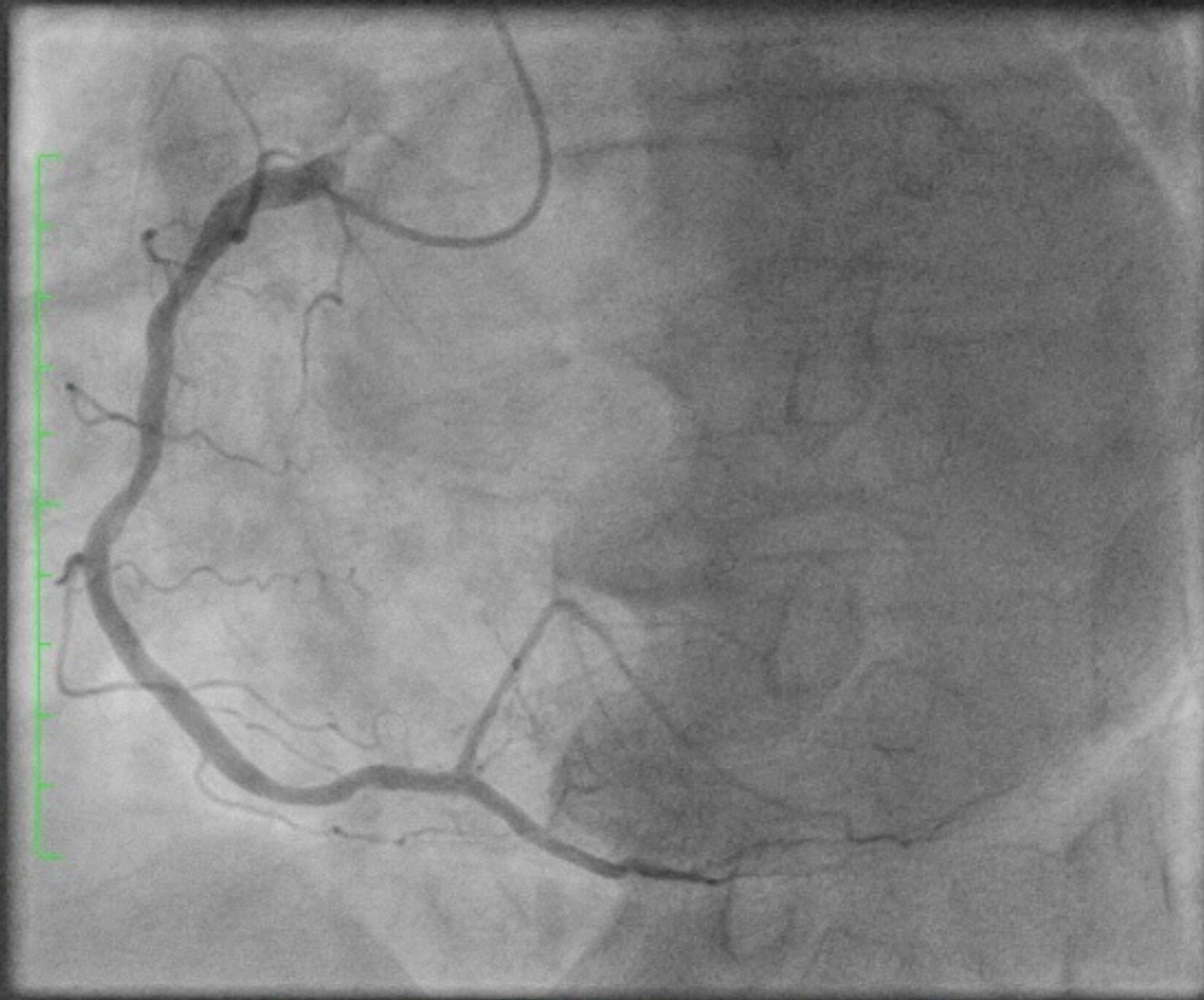
Zoom : 114% Angle : 0
Im : 1/120
JPEG Lossless: Non-hierarchical-1st Order Prediction

NON DESTINÉ À L'USAGE MÉDICAL

07/04/2015 16:07:36
Made In OsiriX

Taille de l'image : 512 x 512
Taille de la vue : 583 x 583
NF : 138 LF : 189

21191244 (62 y , 62 y)
Cardiaque — Coronaires 15 is
R201504071512339
10



Zoom : 114% Angl
Im : 31/43

NON DESTINÉ À L'USAGE MÉDICAL

07/04/2015 16:10:07

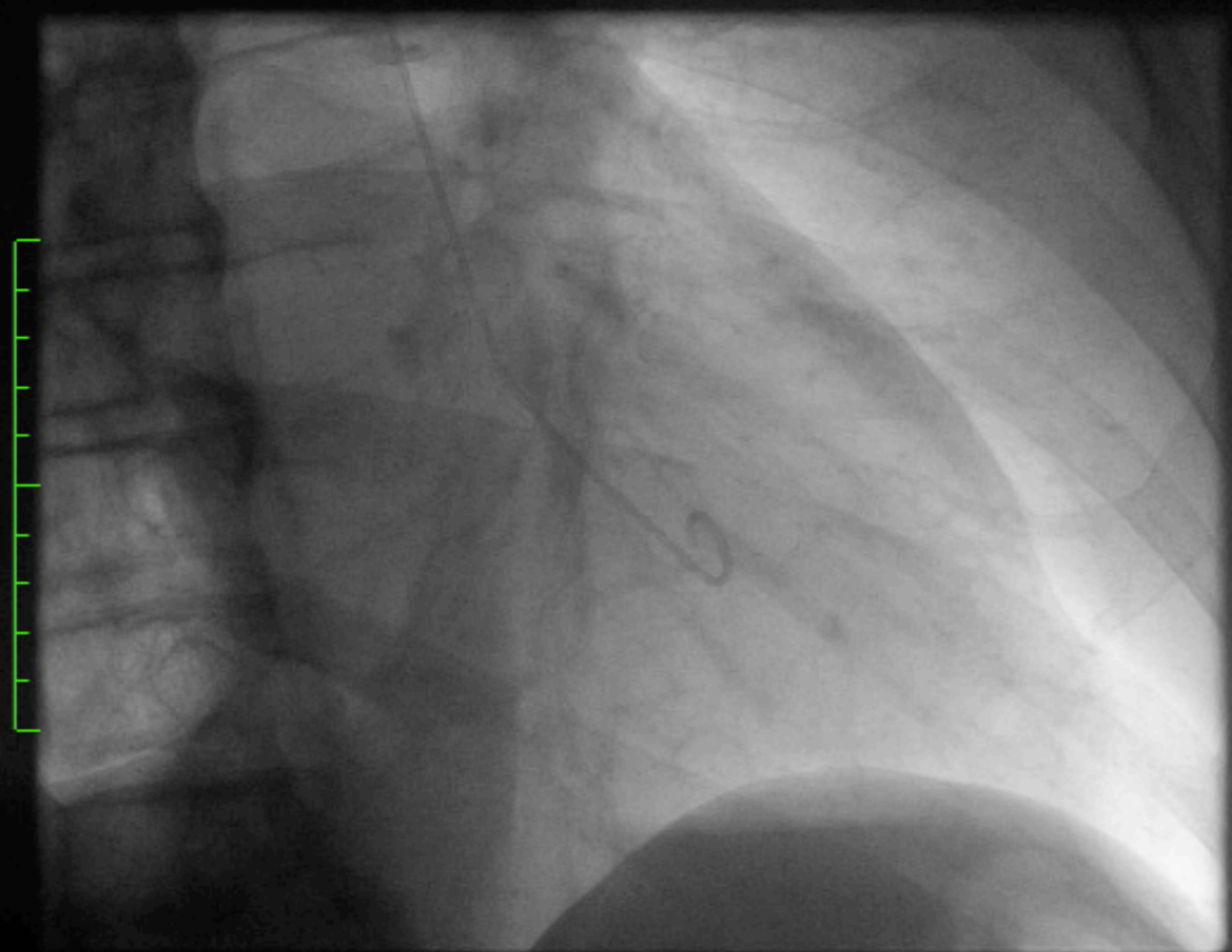
JPEGLossless:Non-hierarchical-1 stOrderPrediction

Made In OsiriX

- FFR TC / IVA 0,76
- FFR TC / Cx : 0,79

Taille de l'image : 512 x 512
Taille de la vue : 583 x 583
NF : 128 LF : 256

21191244 (62 y , 62 y)
Cardiaque — Ventricule G. 15 i-s
R201504071512339
13



Zoom : 114% Angle : 0
Im : 1/146
JPEG Lossless: Non-hierarchical-1st Order Prediction

NON DESTINÉ À L'USAGE MÉDICAL

07/04/2015 16:15:43
Made In OsiriX

Taille de l'image : 512 x 512

21191244 (62 y , 62 y)

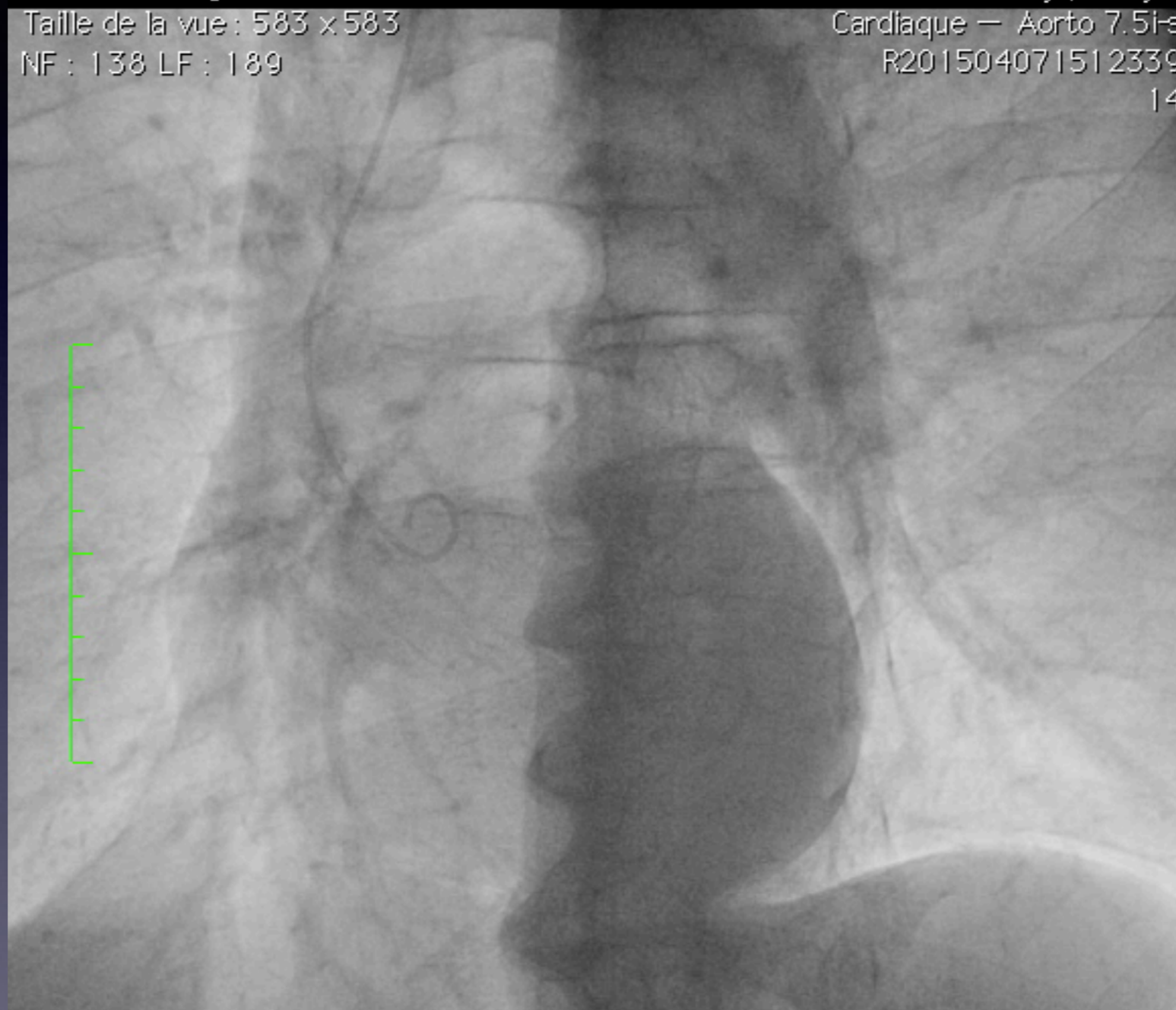
Taille de la vue : 583 x 583

Cardiaque — Aorto 7.5i-s

NF : 138 LF : 189

R201504071512339

14



Zoom : 114% Angle :

NON DESTINÉ À L'USAGE MÉDICAL

Im : 1/101

07/04/2015 16:17:02

JPEGLossless:Non-hierarchical-1stOrderPrediction

Made In OsiriX

Taille de l'image : 512 x 512

21191244 (62 y , 62 y)

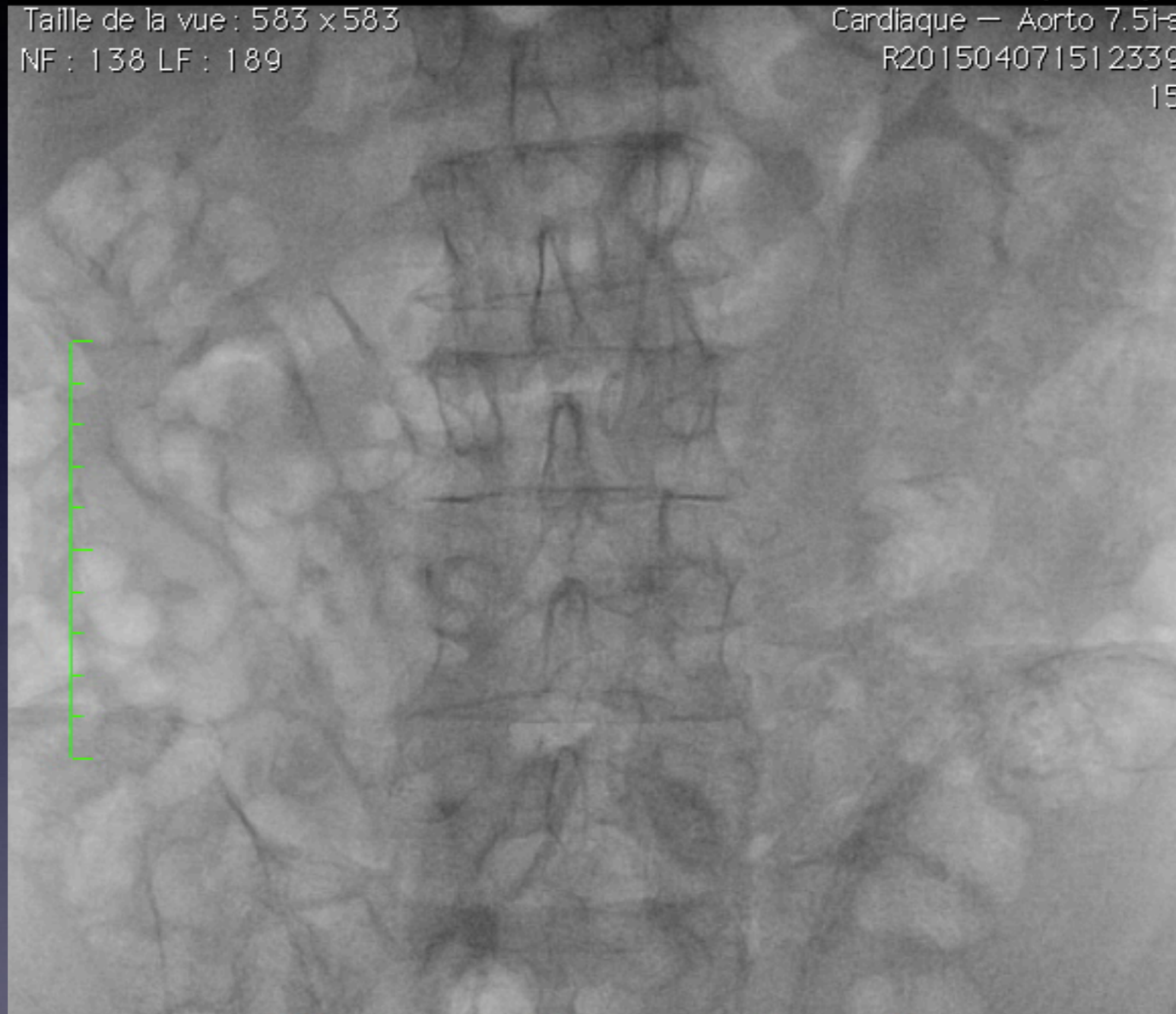Taille de la vue : 583 x 583

Cardiaque — Aorto 7.5I-s

NF : 138 LF : 189

R201504071512339

15



Zoom : 114% Angle :

NON DESTINÉ À L'USAGE MÉDICAL

Im : 1/74

07/04/2015 16:21:26

JPEGLossless:Non-hierarchical-1stOrderPrediction

Made In OsiriX

Taille de l'image : 512 x 512
Taille de la vue : 583 x 583
NF : 127 LF : 255

21191244 (62 y, 62 y)
Coro 15 Dro — Coro 15 Dro

1
1

Zoom : 114% Angle : 0

Im : 1/63

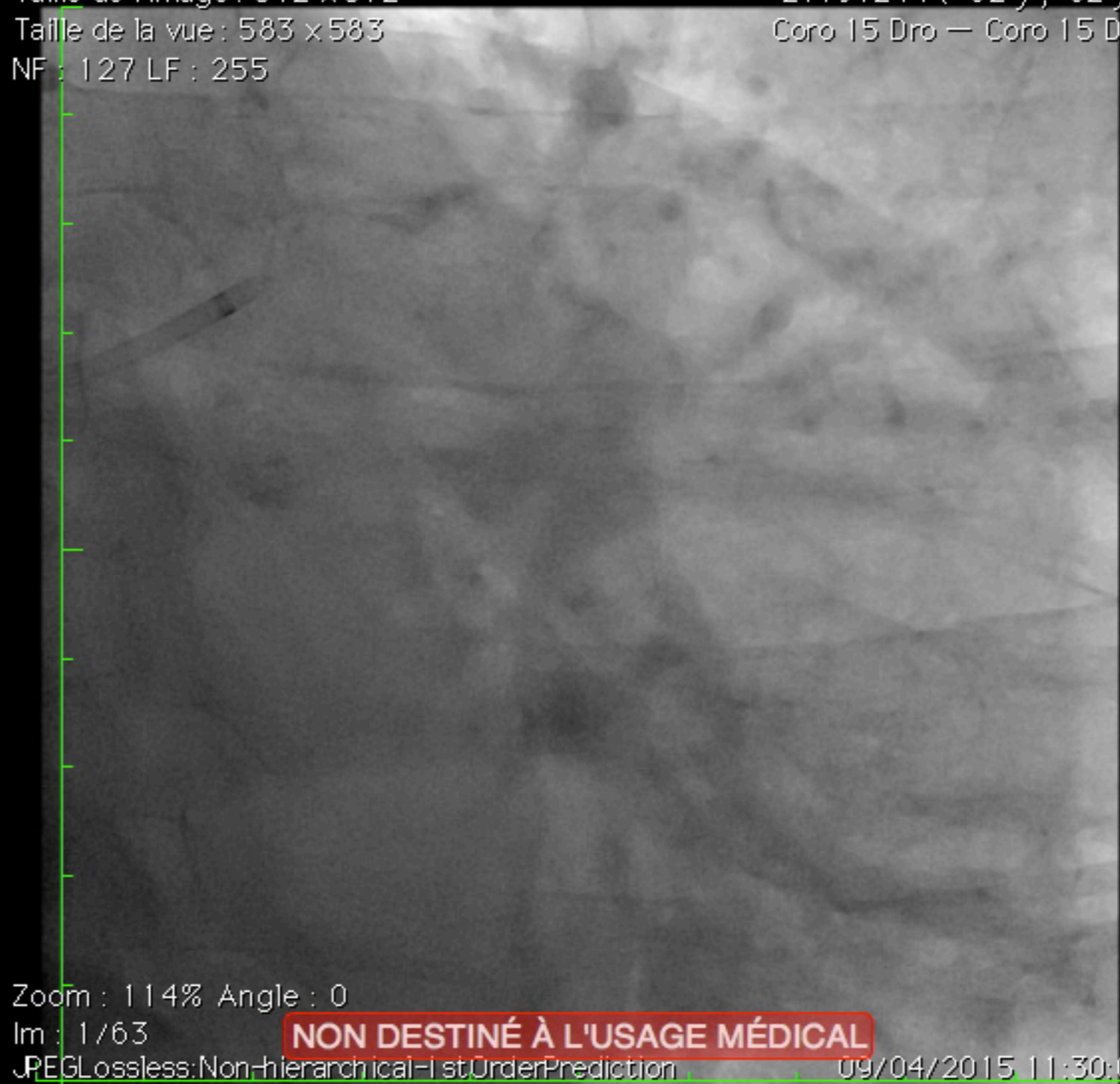NON DESTINÉ À L'USAGE MÉDICAL

JPEGLossless:Non-hierarchical-IstOrderPrediction

09/04/2015 11:30:02

Position : HFS

Made In OsiriX



Taille de l'image : 512 x 512
Taille de la vue : 583 x 583
NF : 127 LF : 255

21191244 (62 y , 62 y)
Coro 15 Dro — Coro 15 Dro

1

Taille de l'image : 512 x 512
Taille de la vue : 583 x 583
NF : 127 LF : 255

21191244 (62 y , 62 y)
Coro 15 Dro — Coro 15 Dro

1

3

Taille de l'image : 512 x 512
Taille de la vue : 583 x 583
NF : 127 LF : 255

21191244 (62 y , 62 y)
Coro 15 Dro — Coro 15 Dro

1

5

Zoom : 114% Angle : 0
Im : 15/20
JPEGLossless:Non-hierarchical-1stOrderPrediction
Position : HFS

Zoom : 114% Angle : 0
Im : 1/33
JPEGLossless:Non-hierarchical-1stOrderPrediction
Position : HFS

Zoom : 114% Angle : 0
Im : 1/38

NON DESTINÉ À L'USAGE MÉDICAL

JPEGLossless:Non-hierarchical-1stOrderPrediction

09/04/2015 11:48:02

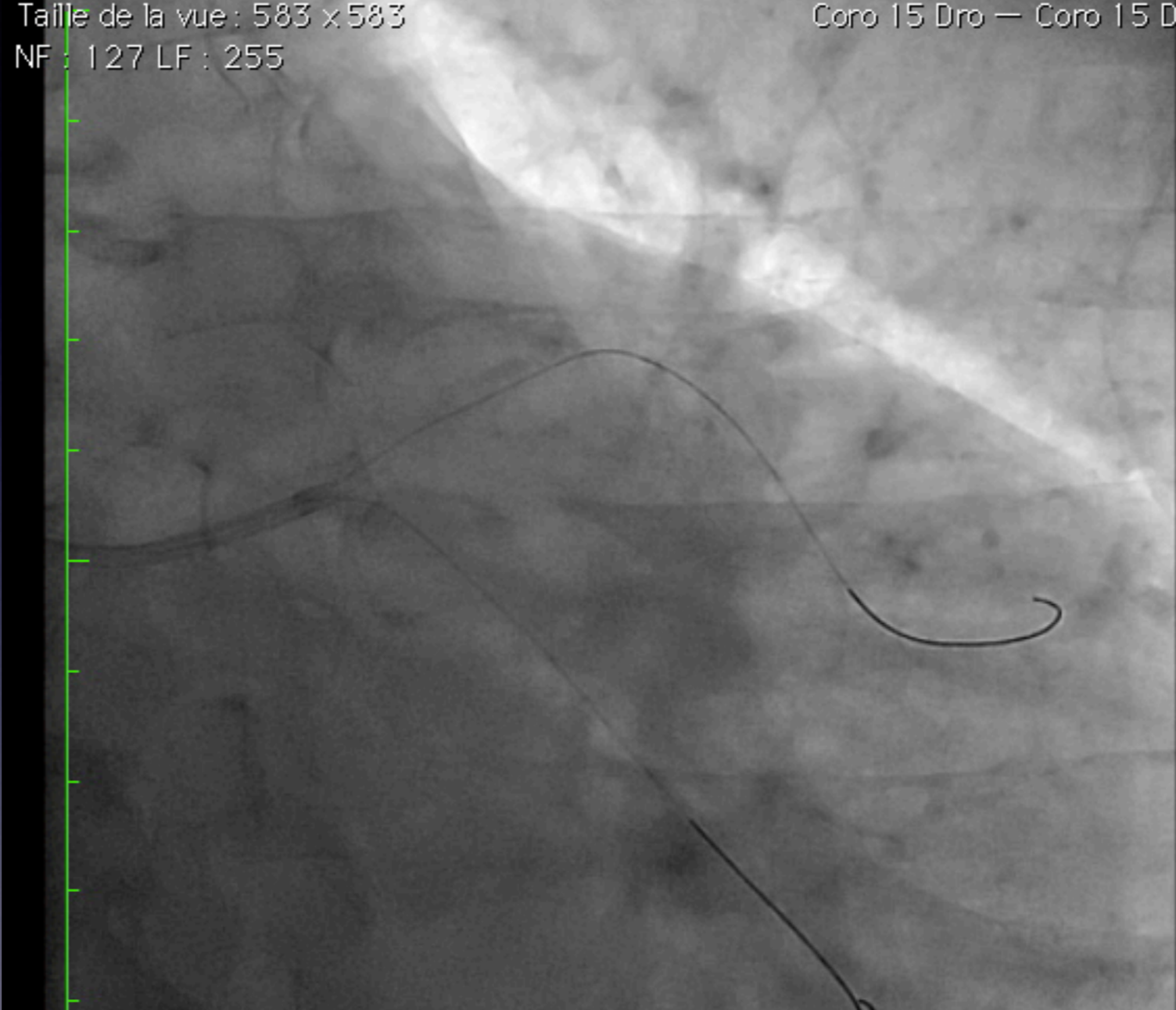
Position : HFS

Made In OsiriX

Taille de l'image : 512 x 512
Taille de la vue : 583 x 583
NF : 127 LF : 255

21191244 (62 y , 62 y)
Coro 15 Dro — Coro 15 Dro

1
7



Zoom : 114% Angle : 0

Im : 1/57

NON DESTINÉ À L'USAGE MÉDICAL

JPEGLossless:Non-hierarchical-IstOrderPrediction

09/04/2015 11:49:33

Position : HFS

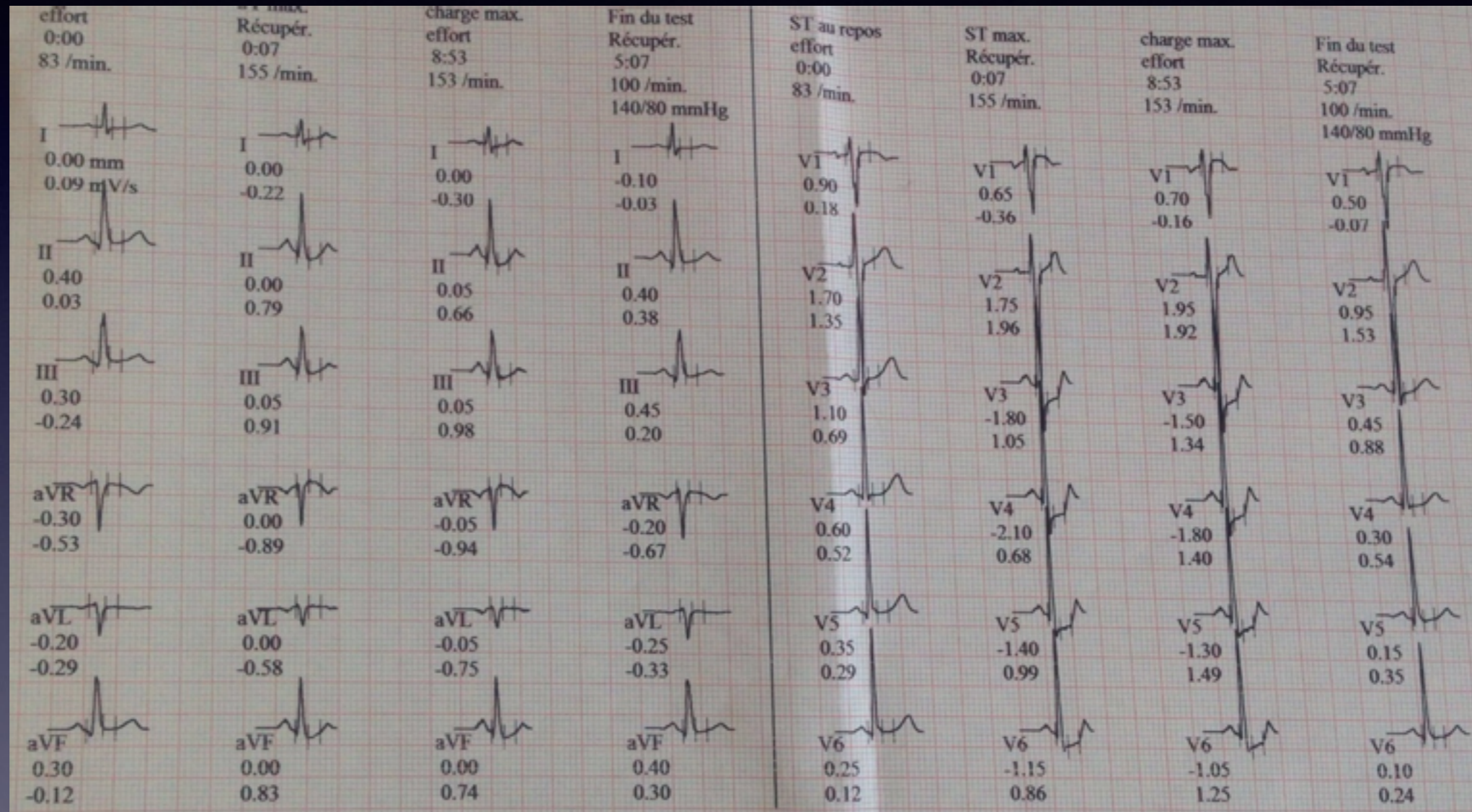
Made In OsiriX

Evolution...

M... Go...

- douleur épigastriques de repos et d'effort
- FDR : diabète de type 2 , HTA , dyslipidémie , 2 frères MS à 60 et 71 ans
- ECG de repos normal
- ETT : normale

Epreuve effort



Taille de l'image : 512 x 512

21465754 (60 y , 60 y)

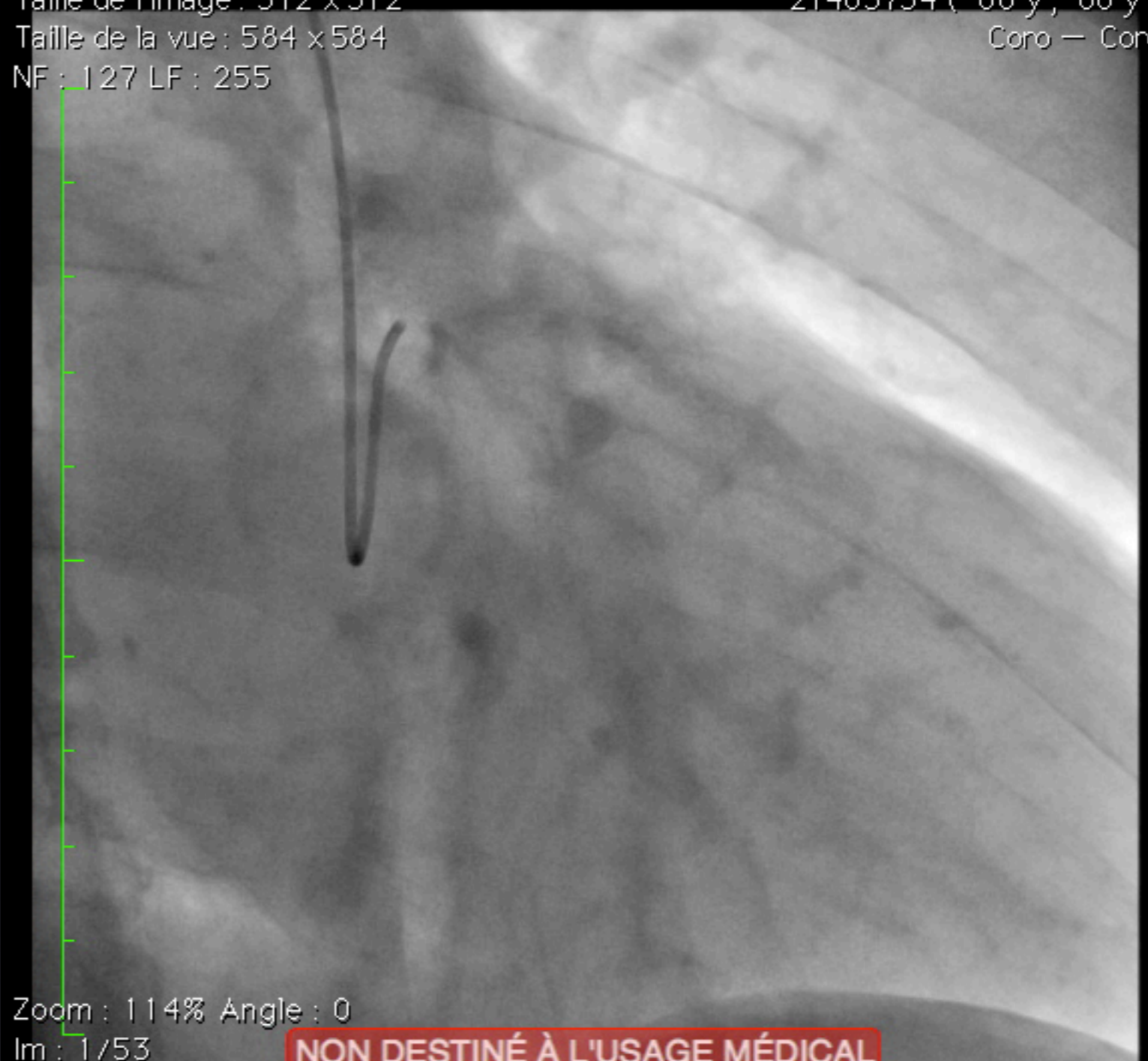
Taille de la vue : 584 x 584

Coro — Coro

NF : 127 LF : 255

1

1



Zoom : 114% Angle : 0

Im : 1/53

NON DESTINÉ À L'USAGE MÉDICAL

JPEGLossless:Non-hierarchical-I stOrderPrediction

08/04/2015 13:24:53

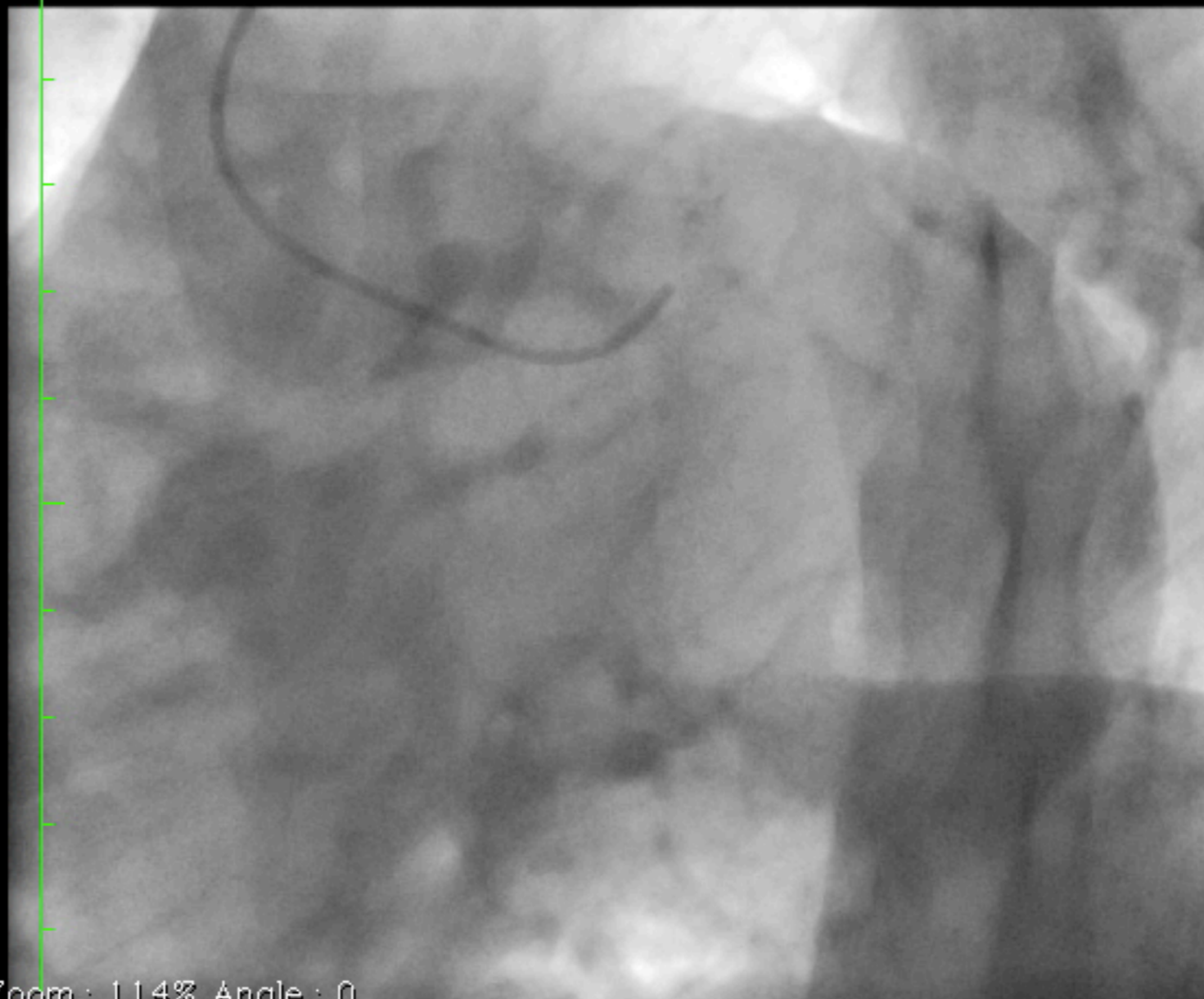
Position : HFS

Made In Osirix

Taille de l'image : 512 x 512
Taille de la vue : 584 x 584
NF : 127 LF : 255

21465754 (60 y , 60 y)
Coro — Coro

1
15



Zoom : 114% Angle : 0

Im : 1 / 103

NON DESTINÉ À L'USAGE MÉDICAL

JPEGLossless;Non-hierarchical-IstOrderPrediction,

08/04/2015 13:36:15

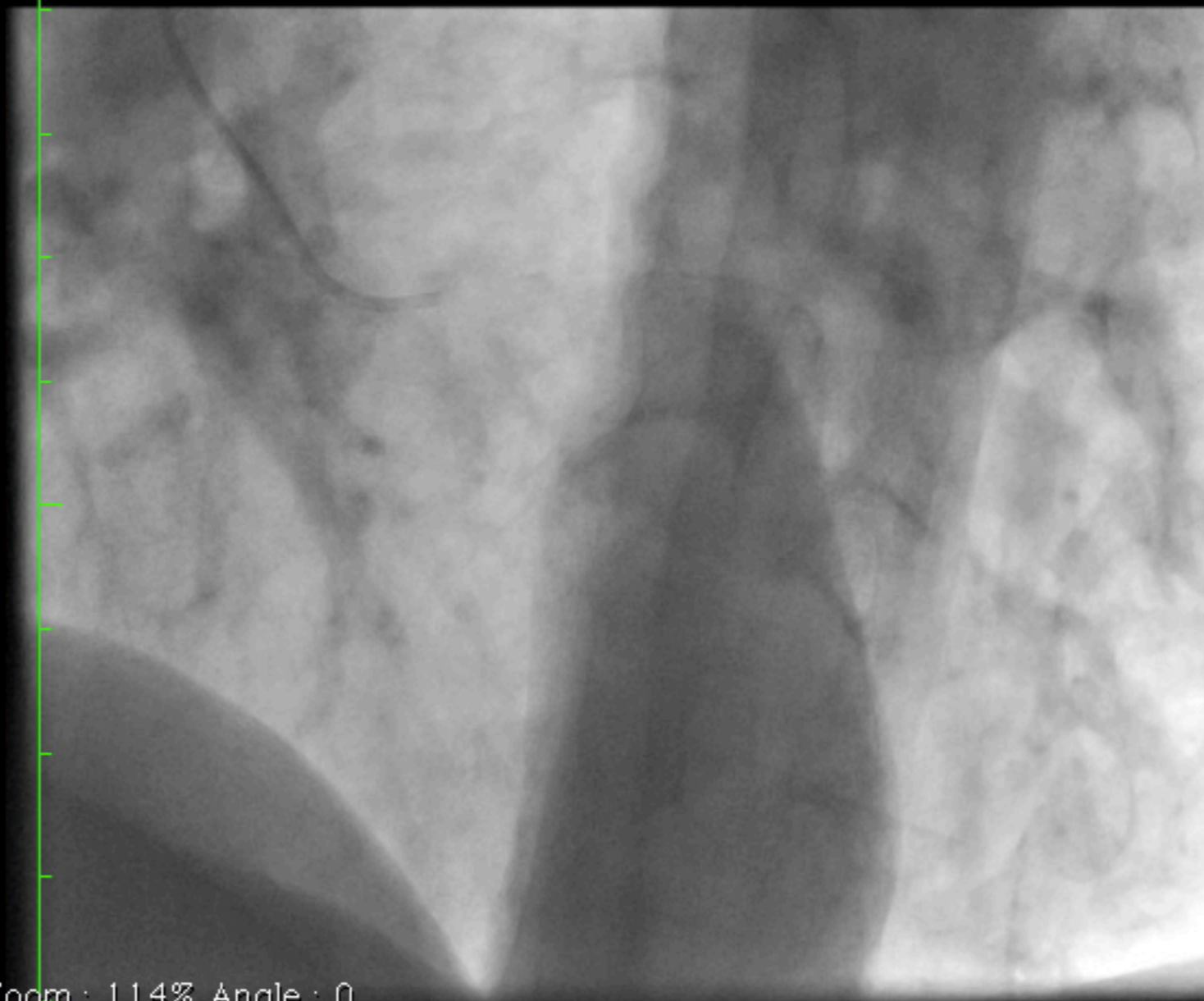Position : HFS

Made In OsirX

Taille de l'image : 512 x 512
Taille de la vue : 584 x 584
NF : 127 LF : 255

21465754 (60 y , 60 y)
Coro — Coro

1
16



Zoom : 114% Angle : 0

Im : 1/121

NON DESTINÉ À L'USAGE MÉDICAL

JPEG Lossless: Non-hierarchical-1 stOrderPrediction

08/04/2015 13:36:58

Position : HFS

Made In Osirix

- Revascularisation : pontages