VCS G unique et dysfonction sinusale : CAT

- **Homme de 86 ans**
- **Un « malaise » au volant de sa voiture**
- **RF flutter atrial commun en 2017**
- **Absence de cardiopathie, mais Veine Cave Supérieure Gauche unique**
- **HTA, Insuffisance Rénale (MDRD = 36), BPCO et SAS, 178 cm X 88 Kg**
- **ECG = Rythme sinusal, PR normal, BBD et HBAG**
- **Echo = FE 62%, OD et OG dilatée 30 cm2, HTAP 40mmHg et ↑ sinus coronaire**
- **IRM = VCS G unique**

VCS G unique : embryologie

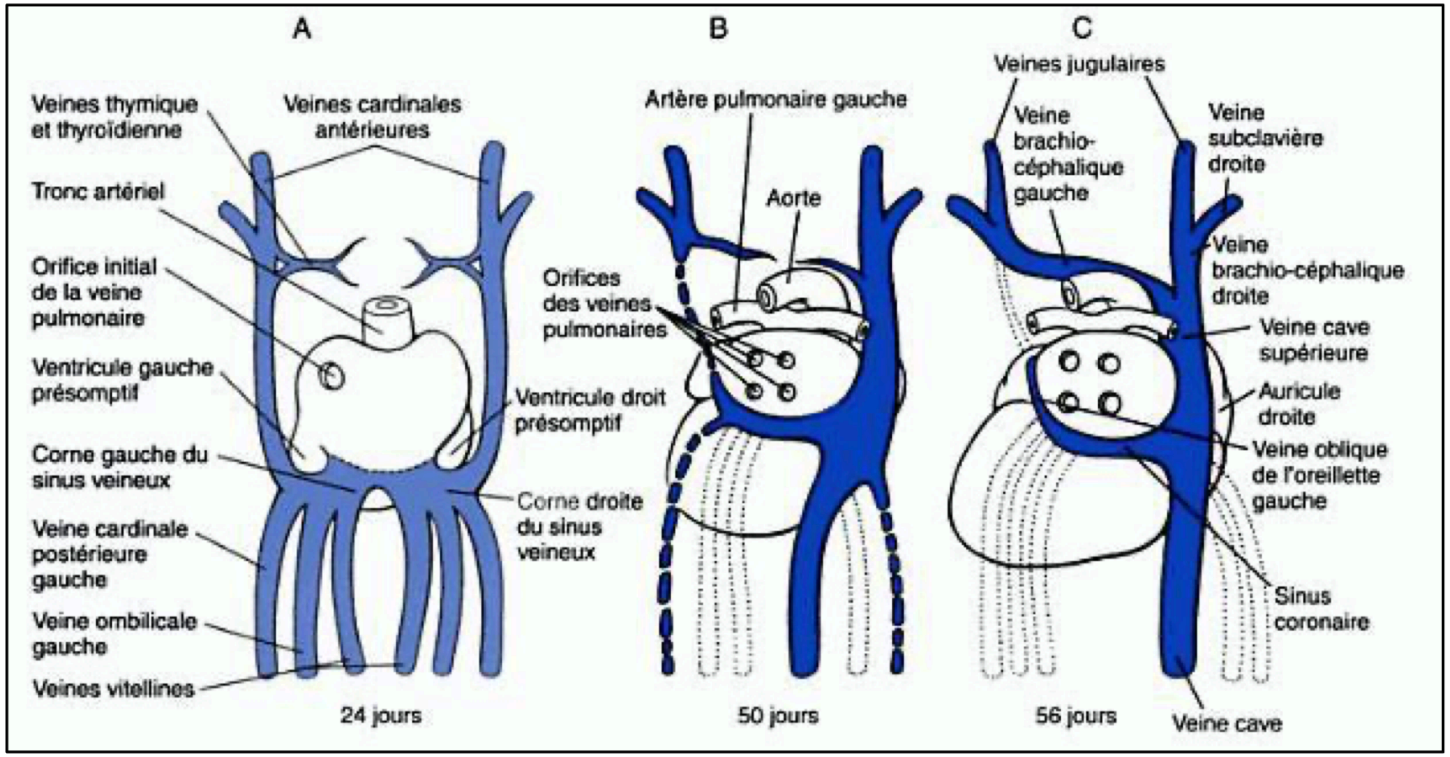

Figure3 : gros tronc veineux durant la période embryonnaire. D'après [2]

A la 7 ème semaine de grossesse, développement du TVI et involution de la veine cardinale antérieure G

Seule persiste à la corne du Sinus Veineux la partie proximale de la veine cardinale commune qui reçoit les veines cardiaques et devient le Sinus Coronaire

FORMES ANATOMIQUES VCSG

(avec abouchement dans l'OD, la plus habituelle)

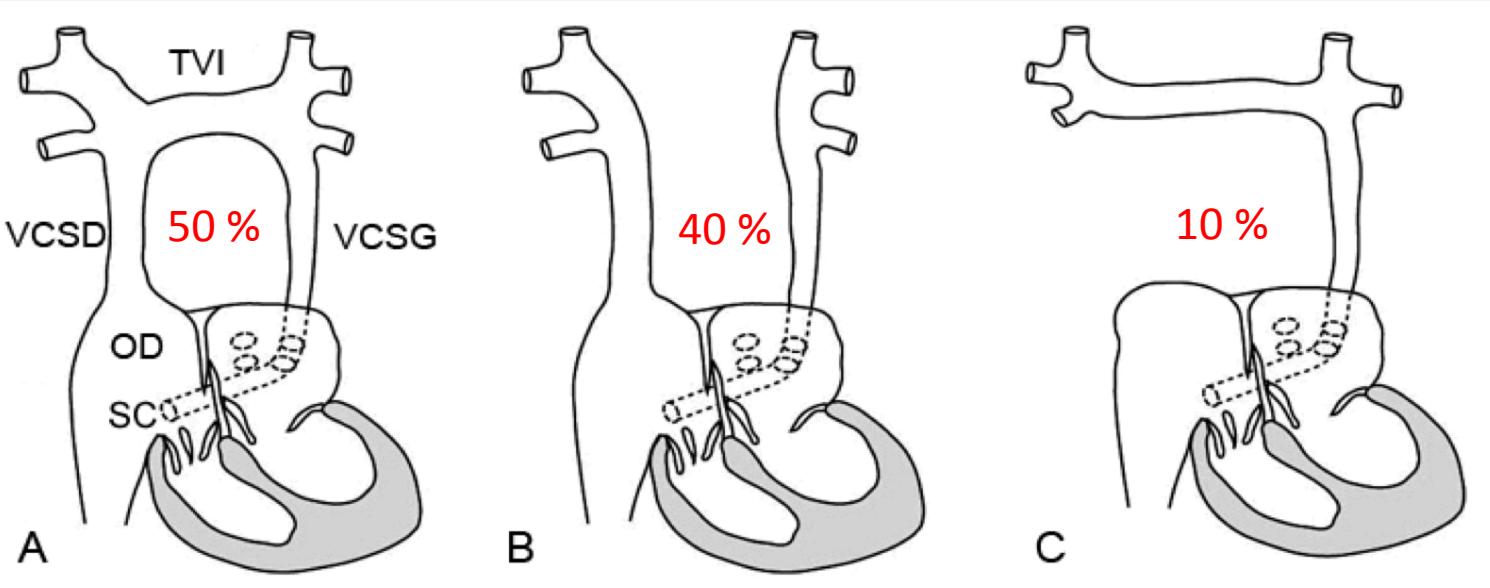

A et **B**, correspondant à une veine cave supérieure double (environ 90% des cas),

C : veine cave supérieure gauche unique, plus rare

La VCS G se draine dans l'OD dans 80-90% des cas via le Sinus Coronaire qu'elle dilate et reste asymptomatique

(sinon dans l'OG générant un shunt D-G avec cyanose)

VCS Gauche

- **La persistance d'une VCS Gauche est une anomalie congénitale rare, décrite en 1954 par Bartholinus et souvent méconnue.**

- **Prévalence :** 0,3 % population, et 4 % en cas de cardiopathie congénitale (CIA, RVPA, 4F, CIV)

- **Découverte souvent fortuite :** cathétérisme cardiaque veineux jugulaire ou sous-clavier, implantation PMK/DAI ou suspicion Echo TT devant dilatation du Sinus Coronaire (après avoir éliminé les autres causes de dilatation du SC : HTAP, dysfct VD, RVPA …)

- **ECG et RX thorax :** sans valeur

- **Confirmation :** phlébographie, angio Scanner, angio IRM

Scanner thoraco-abdominal sans injection

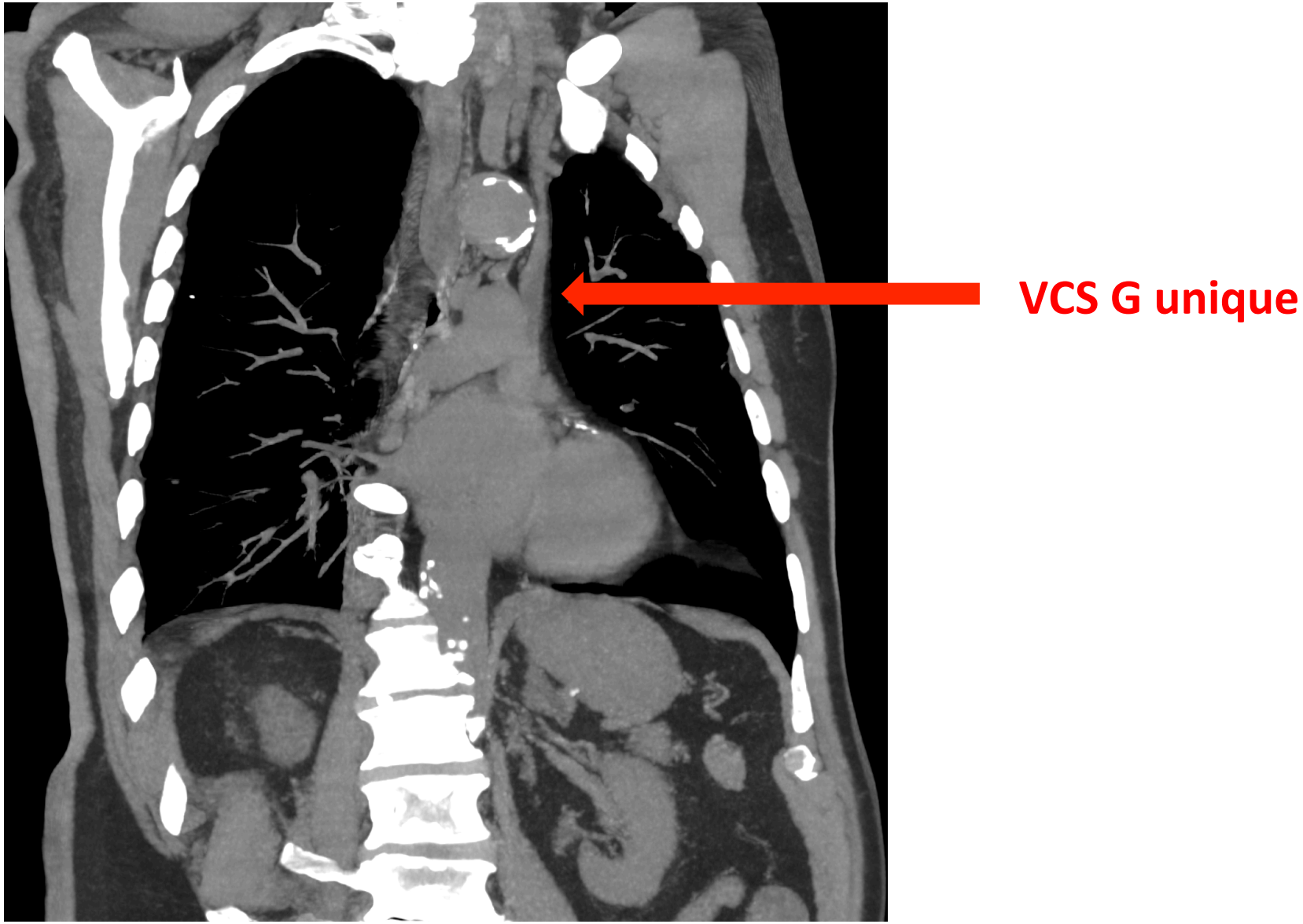

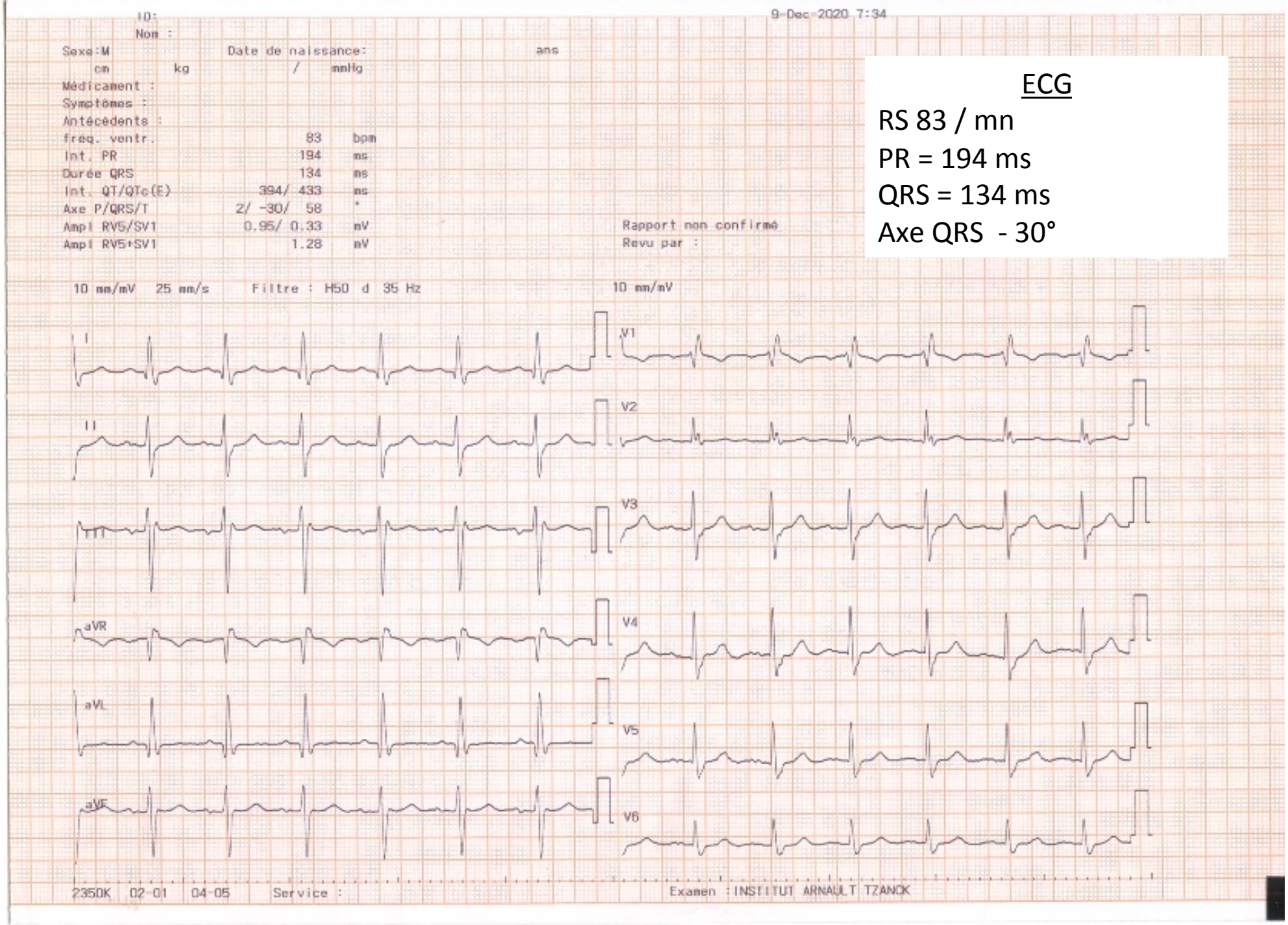

ECG

RS 83 / mn

PR = 194 ms

QRS = 134 ms

Axe QRS - 30°

alternance RS diurne 75 à 80/mn et 40 à 45/mn proche d’un BSA 2/1

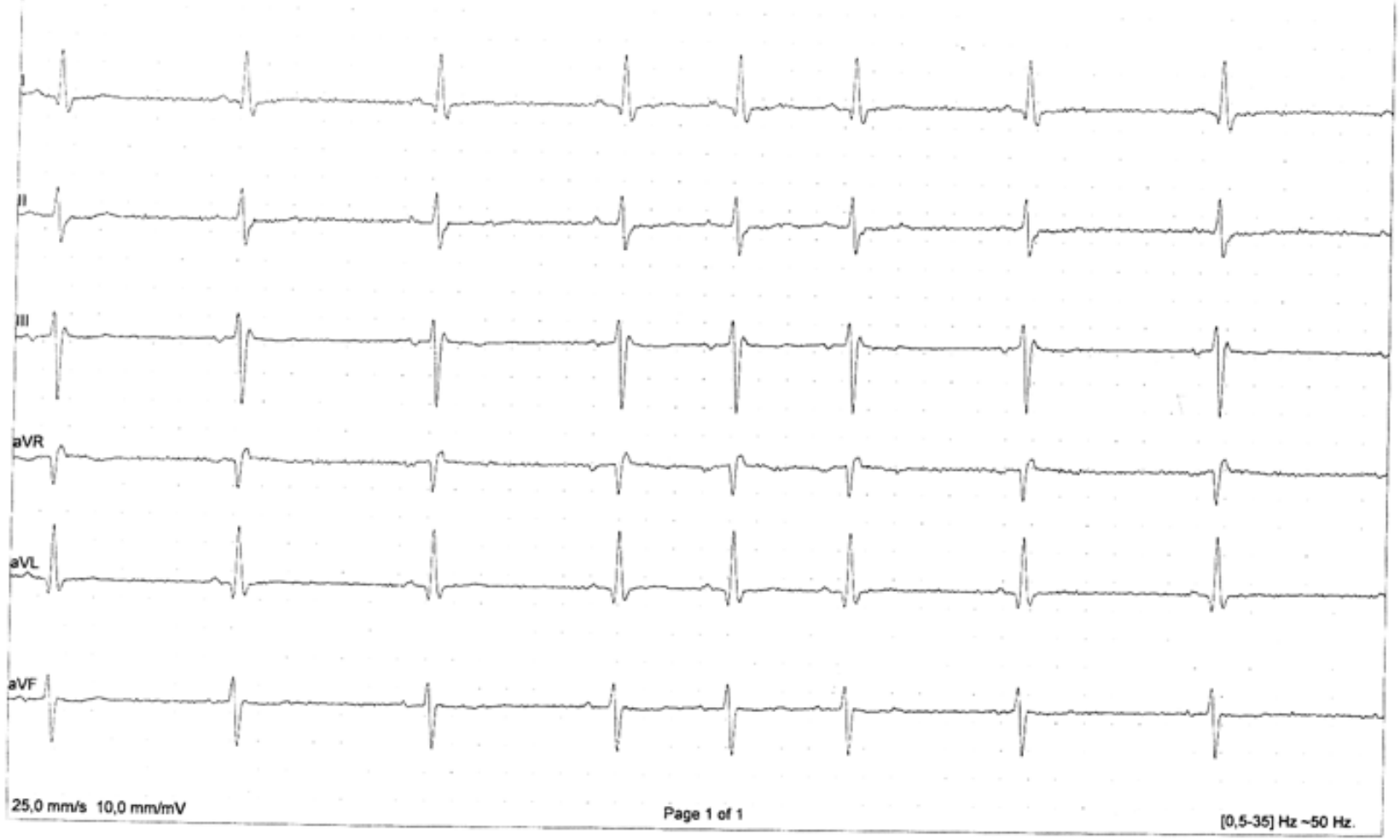

07/12/2020 22:24:07 * Asystolie**

Param vitaux:

FC 72 ESV 0

08/12/2020 06:00:30 * Asystolie**

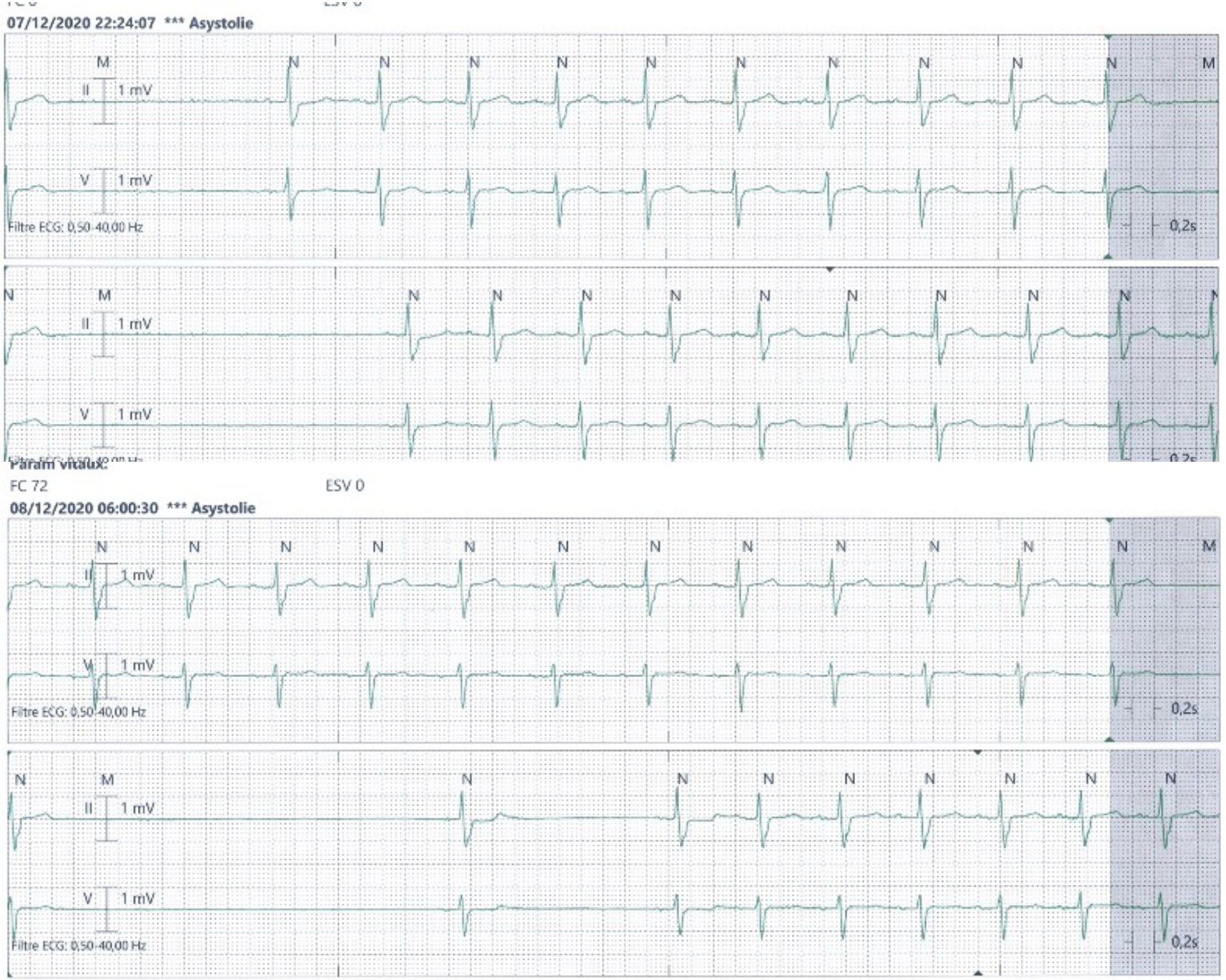

Holter

Accès bradycardie sinusale nocturne jusqu'à 25 / mn

Nombreuses pauses sinusales supérieures à 2 sec, jusqu'à 4,9 secondes

Episodes de FA paroxystique

VCS G unique et dysfonction sinus : CAT

1 . Abstention ?

2 . Holters répétés , Holters 14J, appareils connectés ?

3 . Holter implantable sous-cutané ?

4 . PMK DDD conventionnel endocavitaire (**OD-VD**, voire OD-VG), malgré l'anatomie « hostile »

5 . PMK AAI endocavitaire ? mais 86 ans, BBD et HBAG et risque BAV paroxystique

6 . PMK endocavitaire VD MICRA ? (VVI, Double chambre)

- ✓ VVI « sentinelle », mais ni détection atriale, ni stimulation atriale ; risque syndrome du pace-maker et/ou hyperexcitabilité atriale
- ✓ Double chambre, mais VDD sans stimulation atriale

7 . PMK DDD épicardique ? mais thoracotomie droite et SX

8 . Traitement médical ?

9 . Autre ?

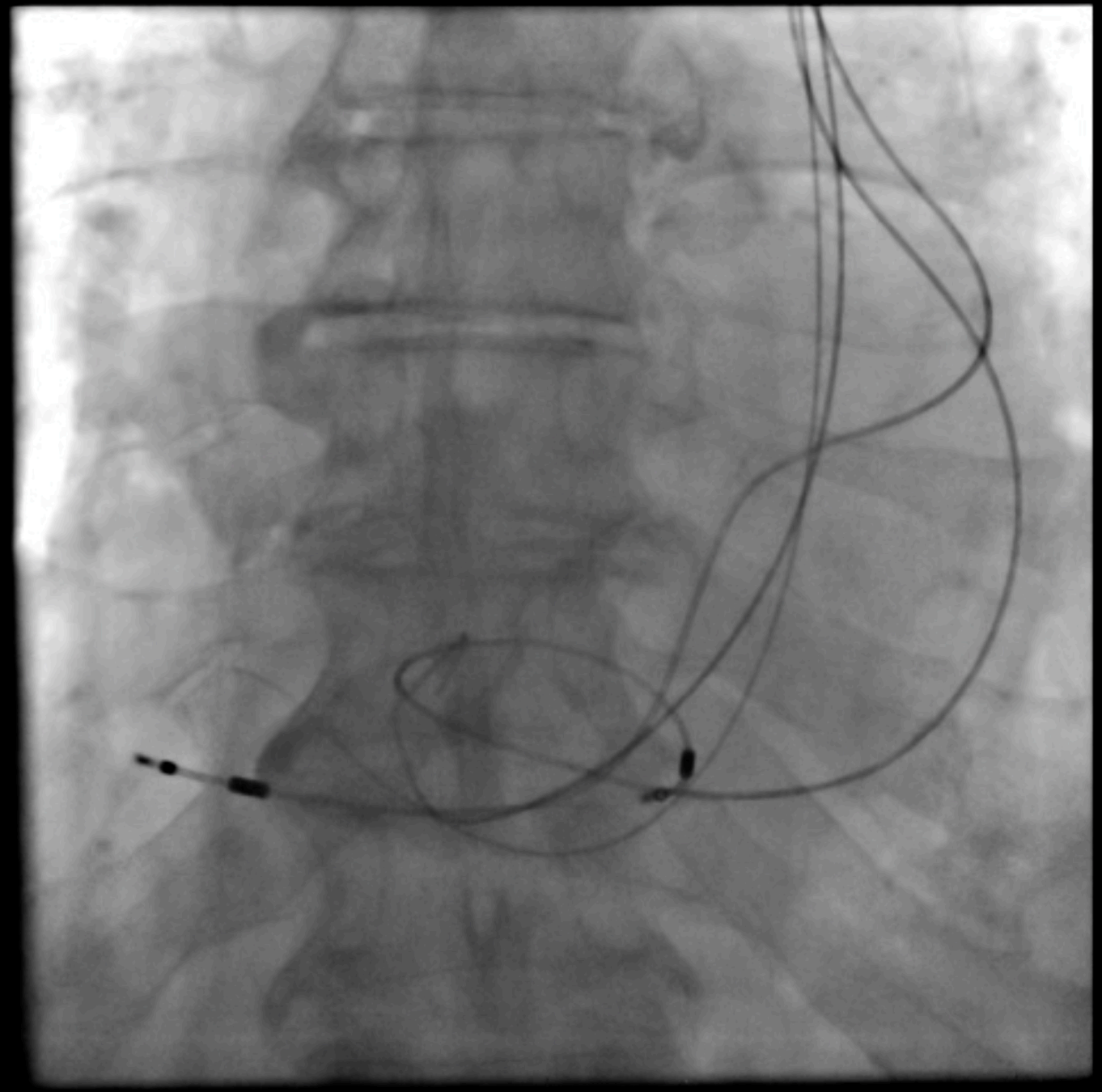

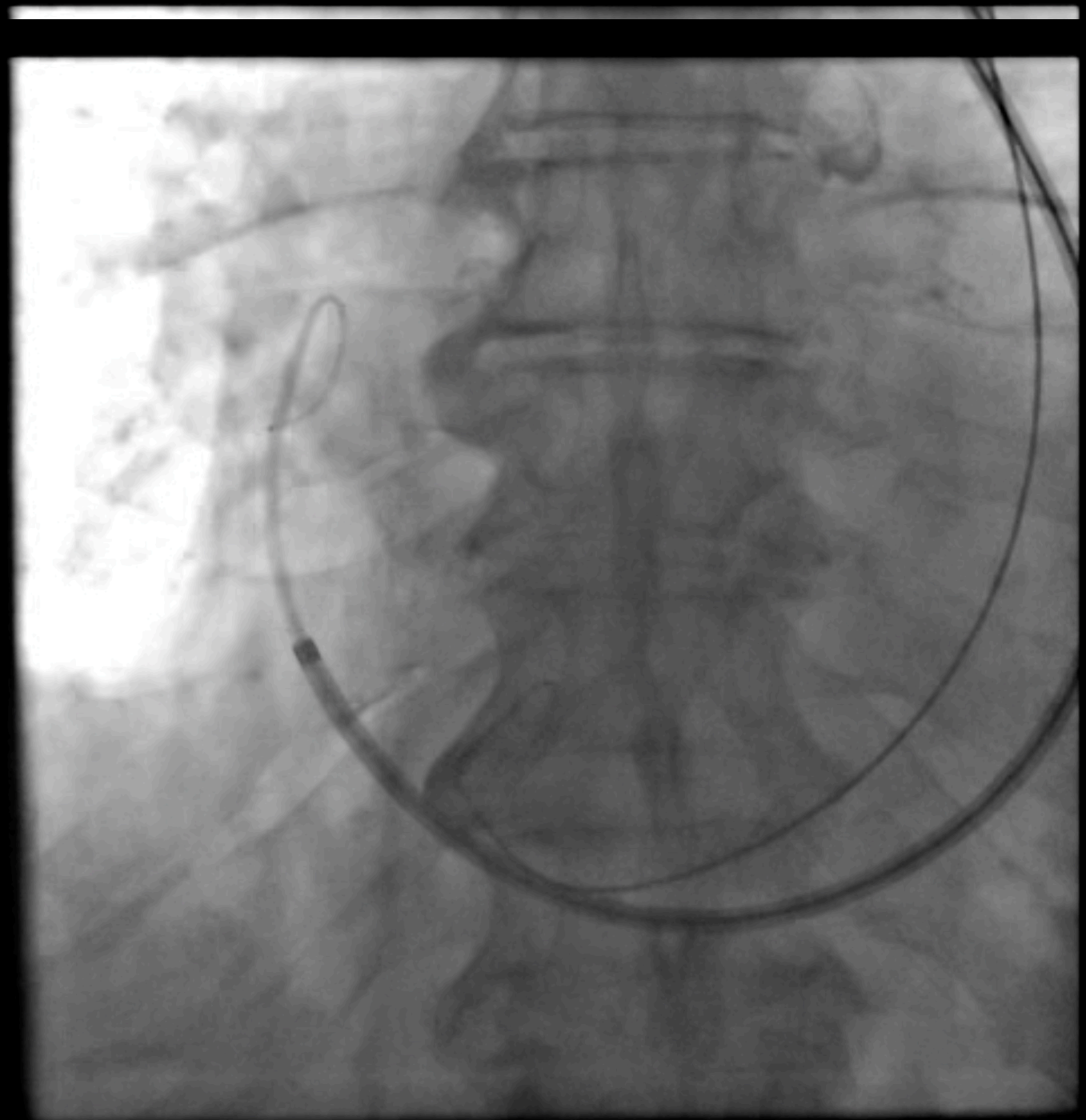

KT guide Sinus Coronaire Boston 9F CS H 8115 sur PT 4F sur Amplatz stiff 0.35

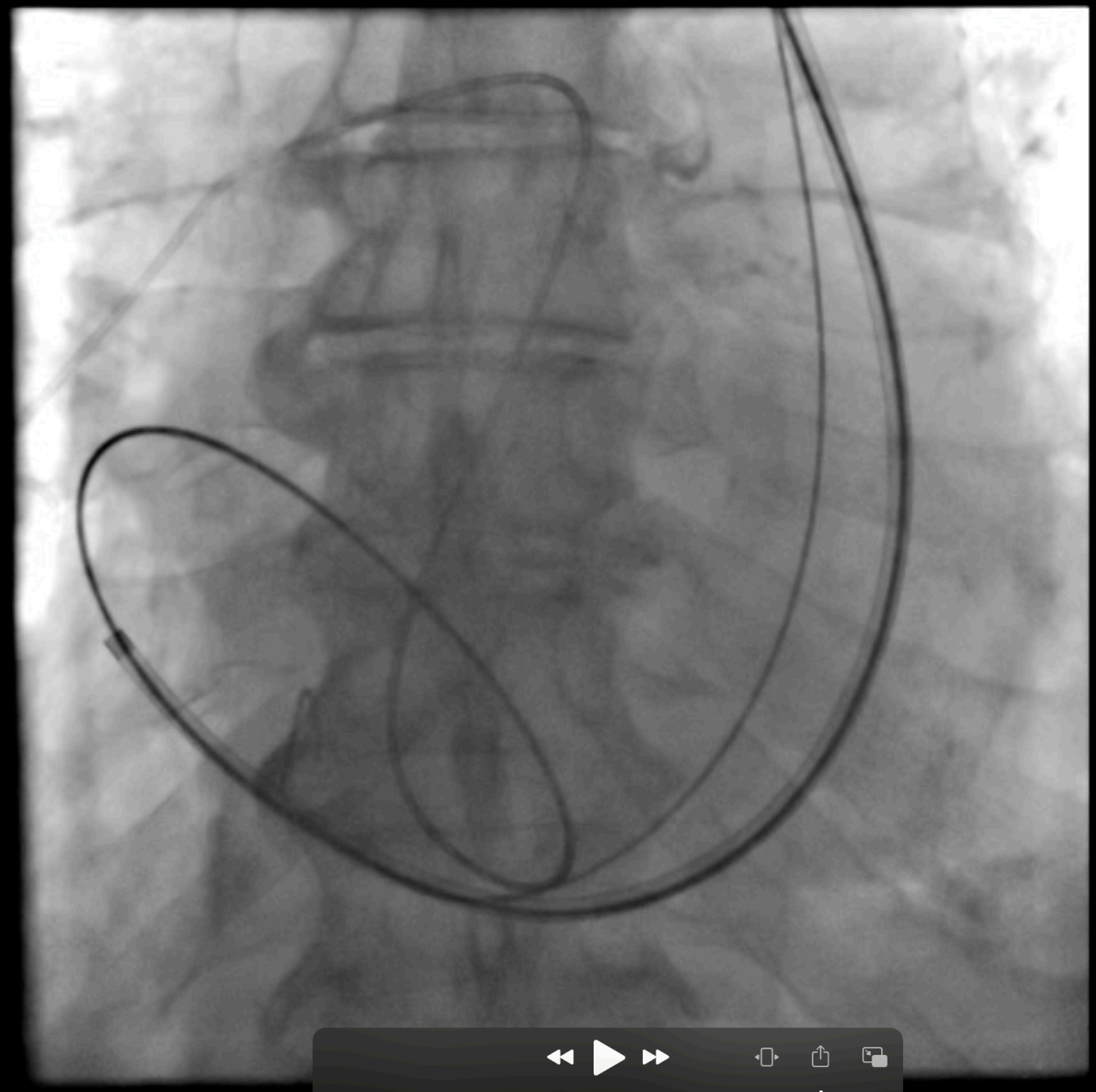
00:01
00:01

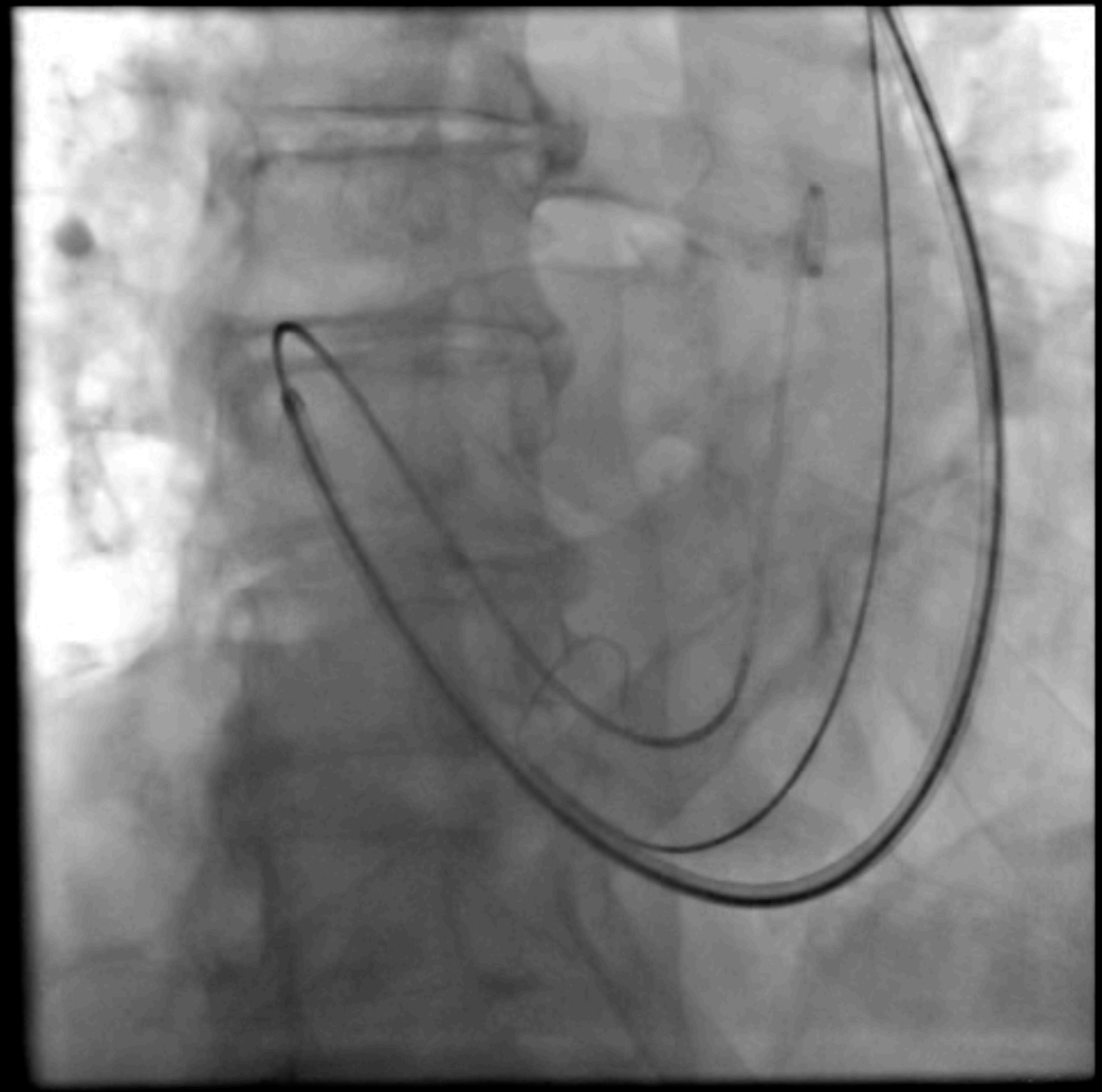

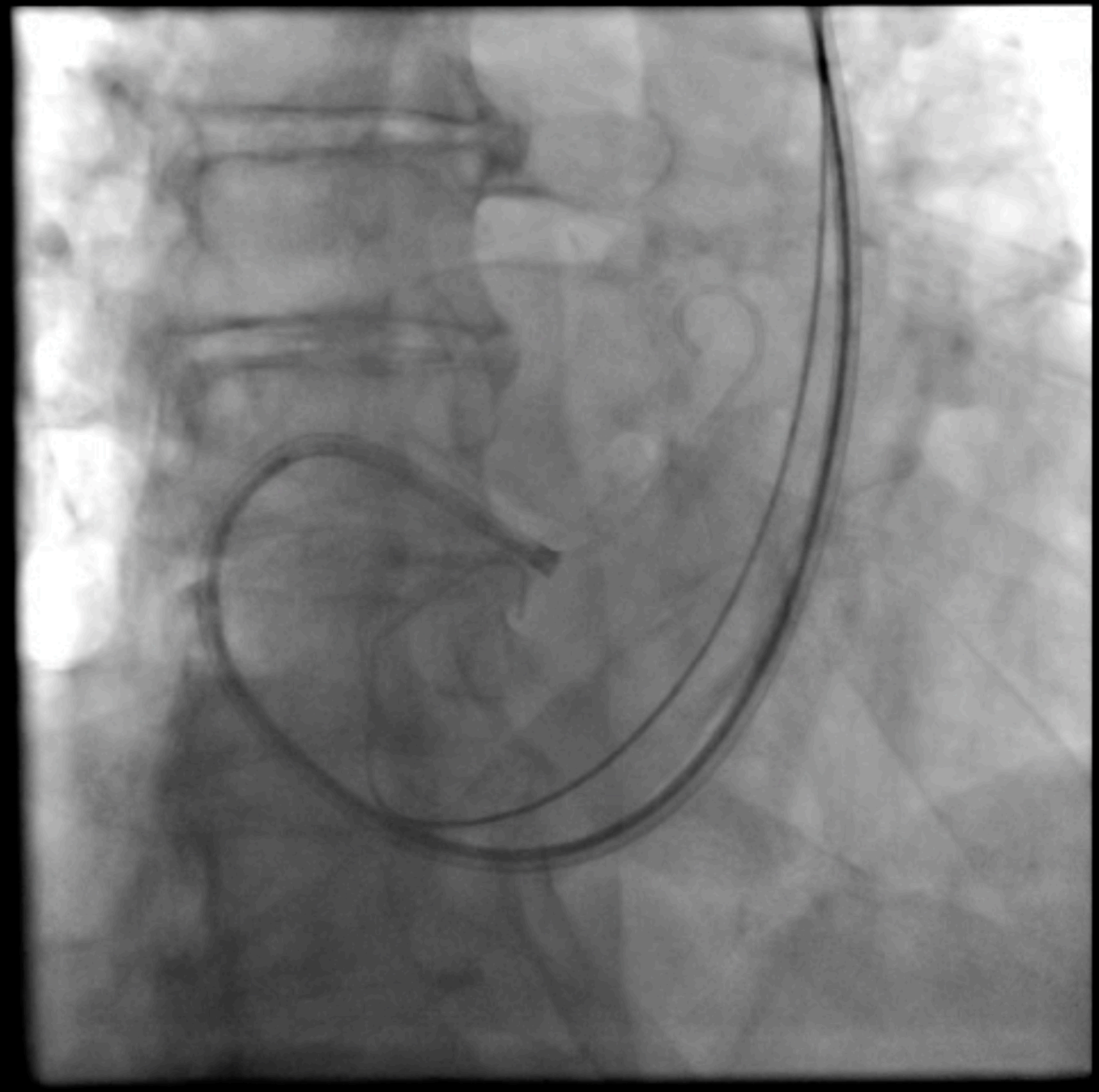

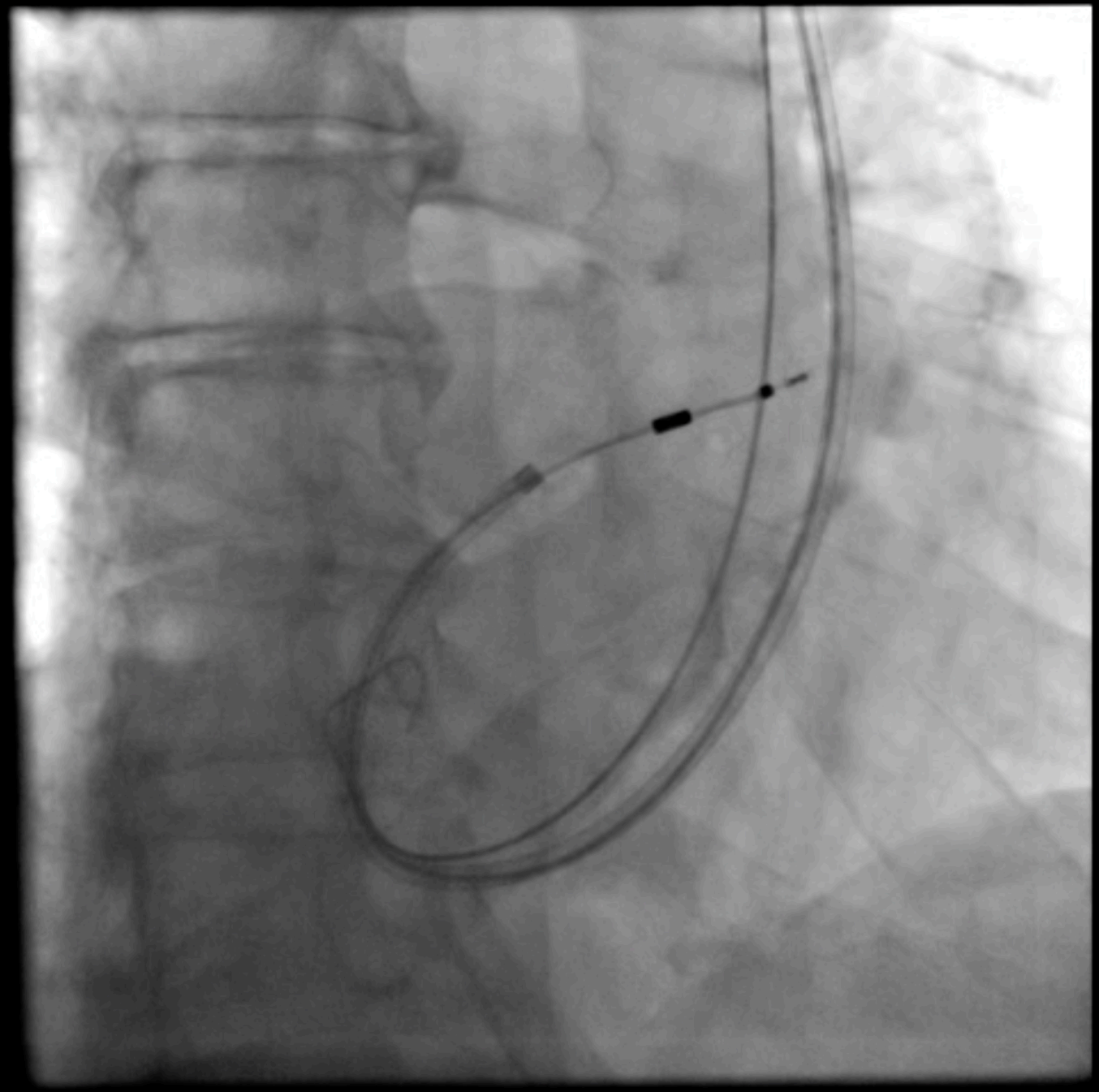

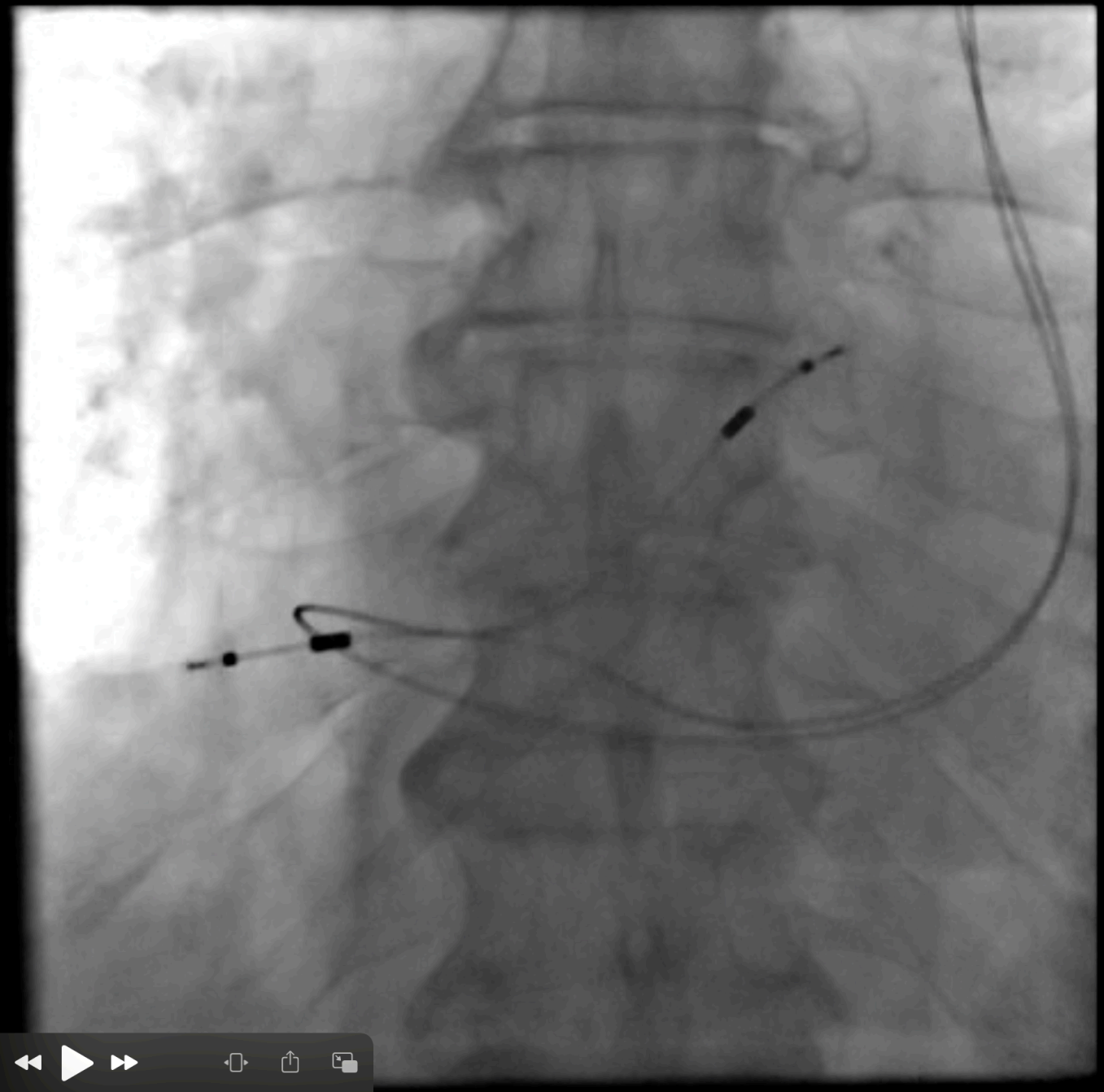
00:02
00:05

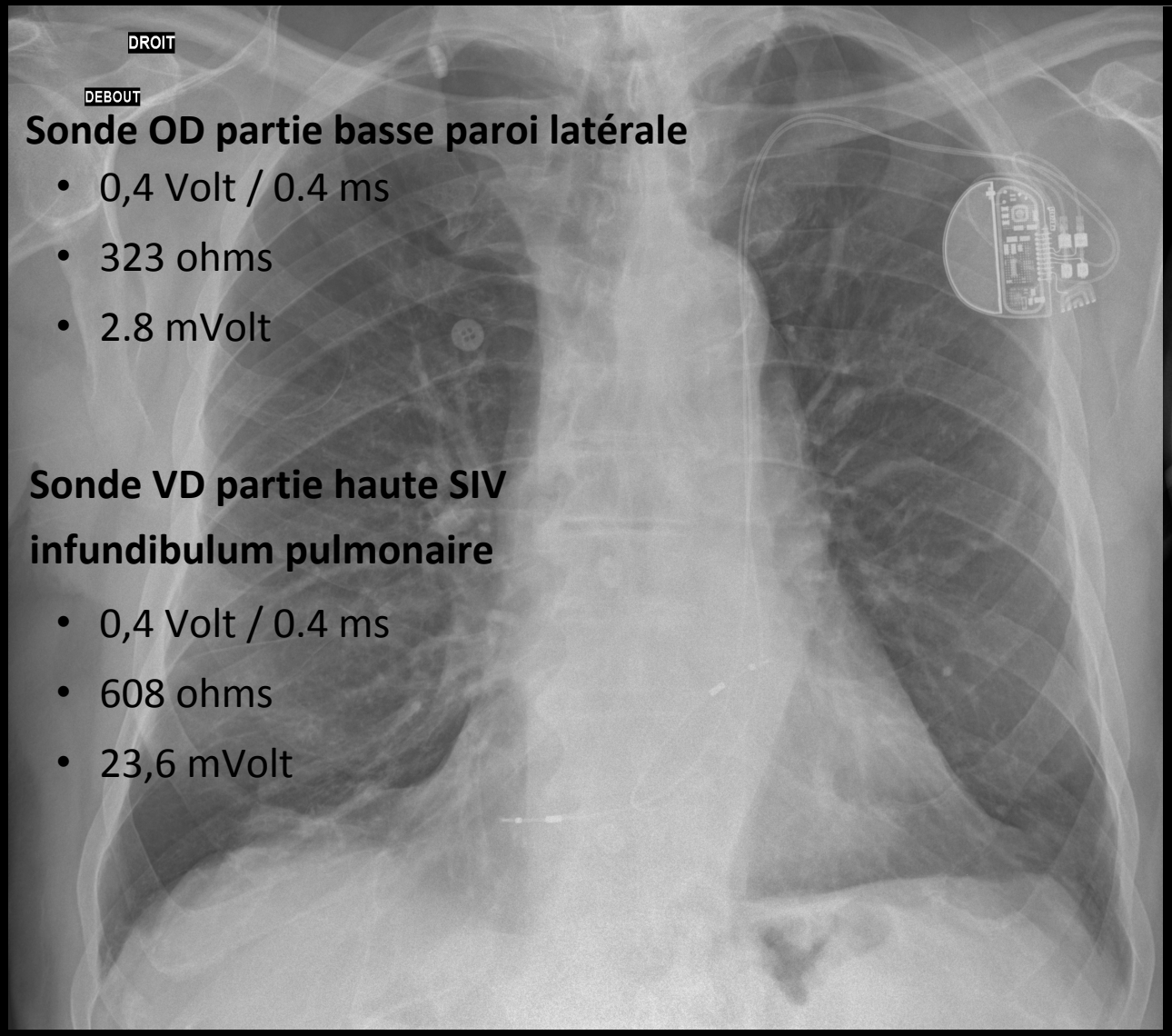

Sonde OD partie basse paroi latérale

- 0,4 Volt / 0.4 ms
- 323 ohms
- 2.8 mVolt

Sonde VD partie haute SIV

infundibulum pulmonaire

- 0,4 Volt / 0.4 ms
- 608 ohms
- 23,6 mVolt

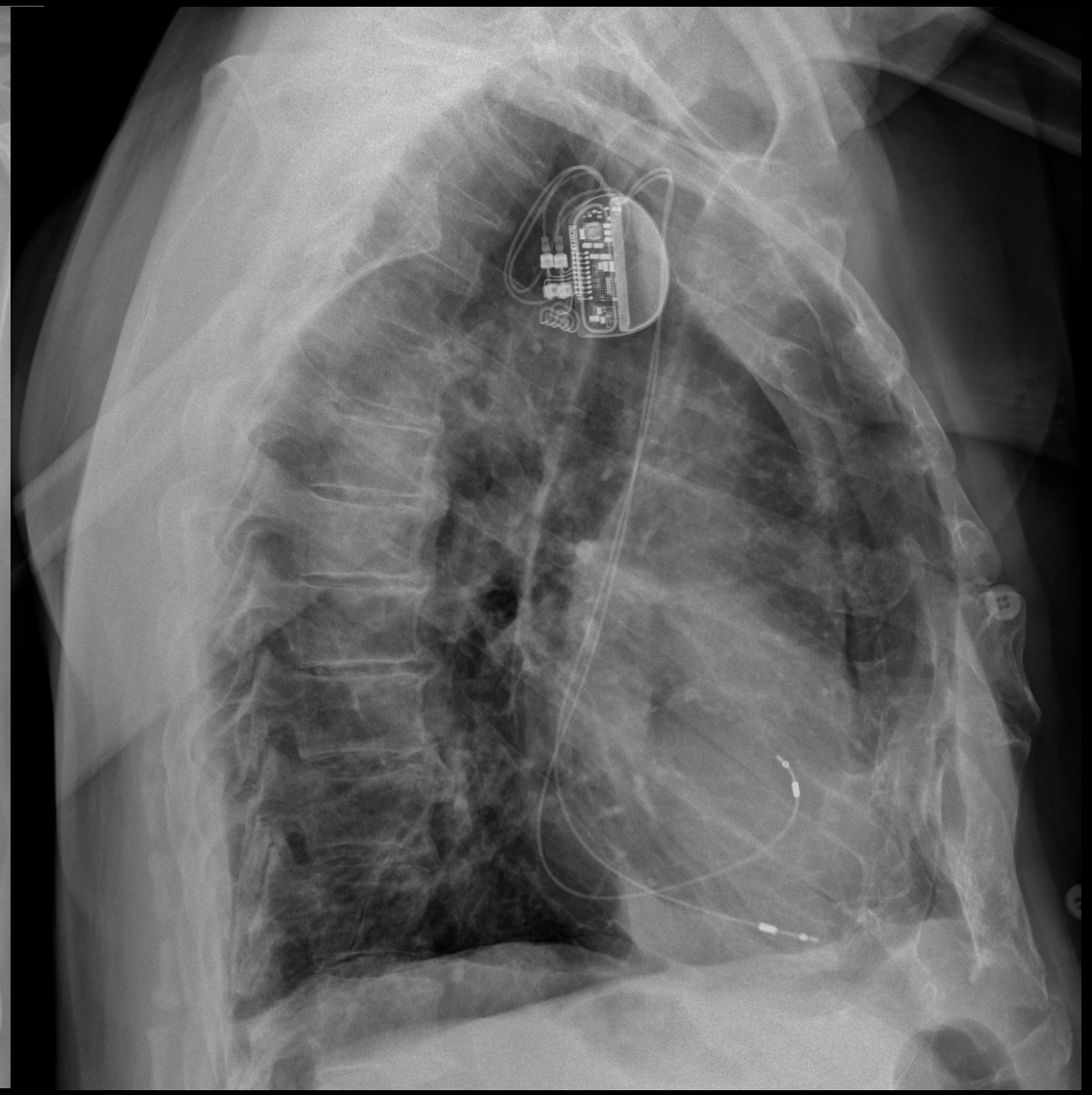

2 sondes <u>à vis</u> B… 4473 52 cm **et 4471** 58 cm **/ veine céphalique G**

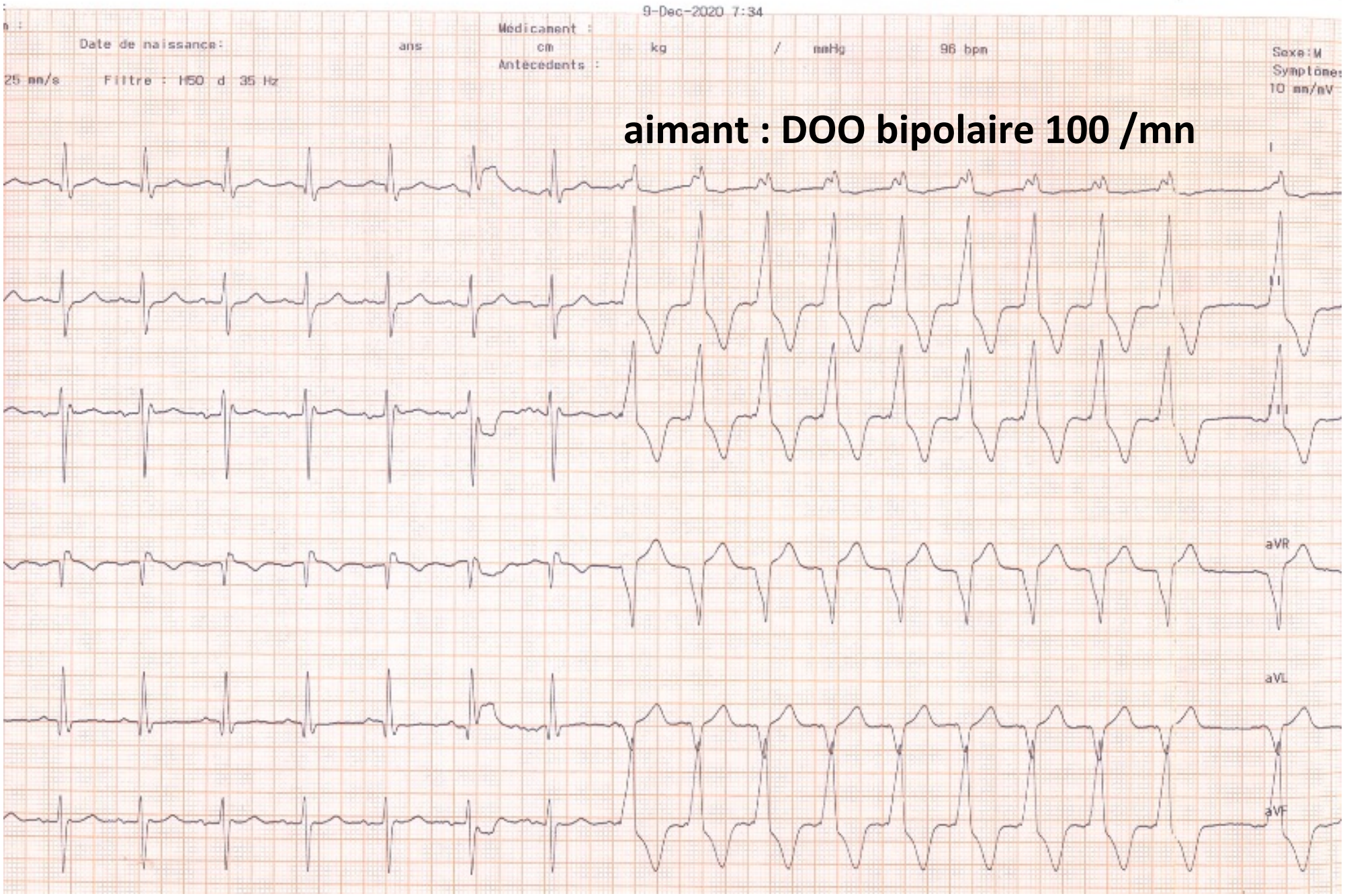
9-Dec-2020 7:34
Médicament :
Date de naissance:
ans
cm
kg
/
mmHg
96 bpm
Antecedents :
Sexe:M
25 mm/s
Filtre : H50 d 35 Hz
10 mm/mV
aimant : DOO bipolaire 100 /mn
I
II
III
aVR
aVL
aVF

arythmie atriale à 1 mois et EES VD bipolaire(repli VVI)

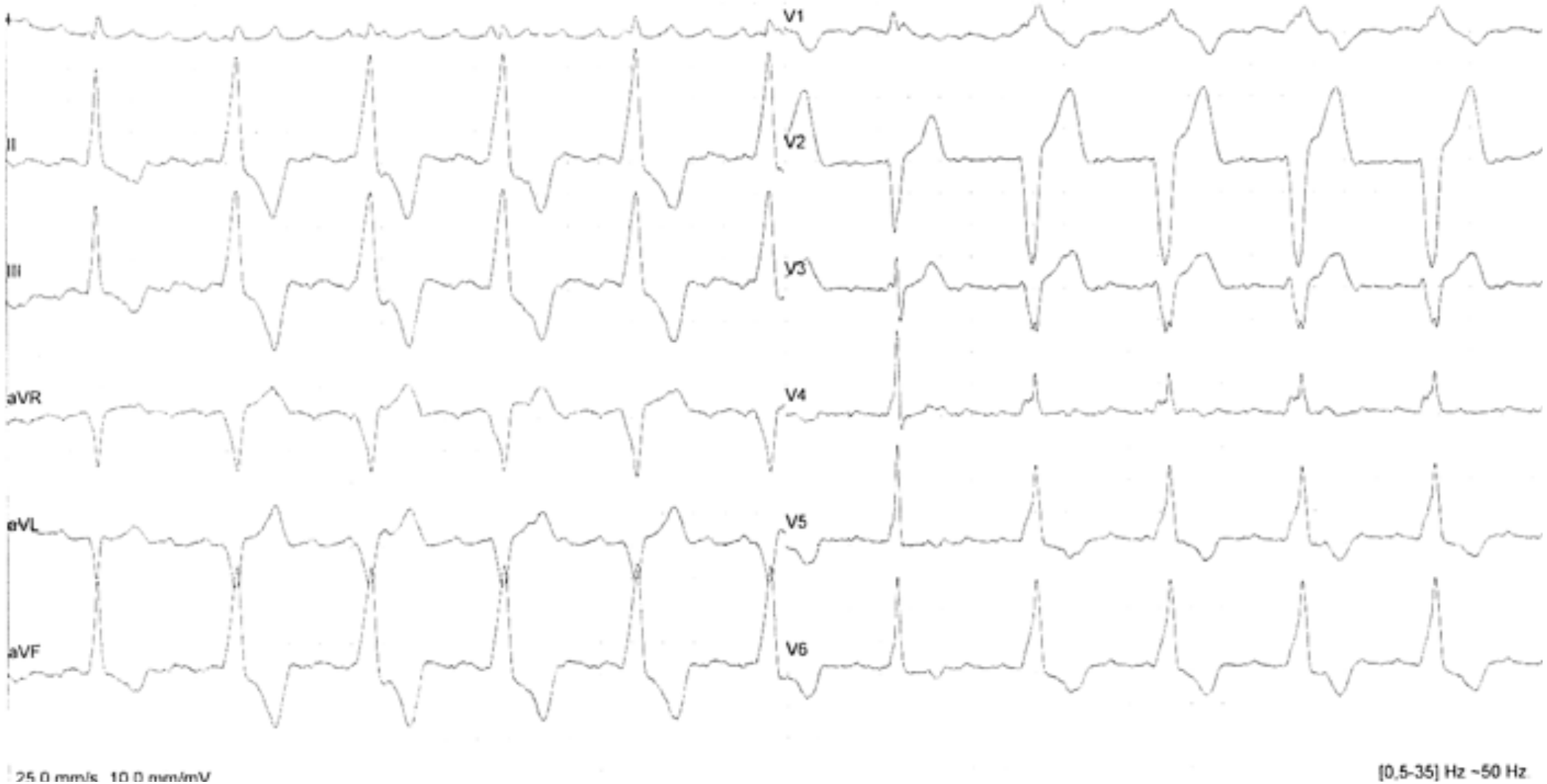

31 MAI 2016

Veine cave supérieure gauche - Comment gérer l'implantation de sondes ?

C. GRIMARD, CMC Ambroise Paré, Neuilly-sur-Seine

En rythmologie, l'implantation d'une prothèse cardiaque est devenue un geste quotidien considéré comme « facile » en comparaison des techniques ablatives. « Quotidien » ne veut malgré tout pas dire « routinier », et chacun d'entre nous en a surement fait les frais au cours de son expérience. Parmi les complications existantes, il faut connaître les anomalies du système veineux thoracique, et plus précisément, la présence d'une veine cave supérieure gauche (VCSG).

Implantation de sondes

(figures 3, B-D)

La fréquence de ces implantations compliquées est suffisamment faible et chaque cas différent au point que la littérature ne comprend que des observations cliniques qui ne permettent pas de tirer de généralités quant à la technique à adopter.

Il faut néanmoins s'attendre à une implantation longue avec irradiation majorée. La clé est essentiellement de s'armer de matériels différents d'une implantation habituelle : guides de grande taille, *pig tails*, sondes de tailles variables, gaines pour le sinus, éventuellement matériel de coronarographie (sondes porteuses), et également de beaucoup de patience…